Schulter
Arthroskopie

orthopaedicum-frankfurt.de

Orthopaedicum
Frankfurt

Inhaltsverzeichnis

Das Schulterkonzept im Orthopaedicum Frankfurt 4

Anatomie der Schulter 6

Im Fokus: Die Arthroskopie 8

Beratung, Vorbereitung und Aufklärung 10

Schulterimpingement 12

Rotatorenmanschettenruptur 14

Schulterinstabilität 16

Kalkschulter 18

Kontakt 21

Anfahrt 22

Impressum 23

Herzlich willkommen
im Orthopaedicum Frankfurt

Gelenkerkrankungen und Sportverletzungen sind die Behandlungsschwerpunkte im Orthopaedicum Frankfurt. Ein spezialisiertes Ärzteteam steht Ihnen für alle Fragen rund um Orthopädie und orthopädische Gelenkchirurgie zur Verfügung.

Die im Orthopaedicum Frankfurt eingesetzten operativen Verfahren basieren auf dem aktuellen internationalen medizinischen Wissensstand. Arthroskopische und minimalinvasive Operationstechniken werden als Standardverfahren eingesetzt. Sie unterliegen unserer kontinuierlichen wissenschaftlichen Qualitätskontrolle.

Wir legen großen Wert auf eine individuelle Beratung sowohl bei der Diagnostik als auch bei der konservativen oder operativen Behandlung und der anschließenden Rehabilitation. Unser Ziel ist eine fachlich wie menschlich optimale Betreuung, um Sie möglichst rasch für den Alltag und den Beruf mobil zu machen.

Wir beraten Sie gern!

Ihr Team im Orthopaedicum Frankfurt

Orthopaedicum
Frankfurt

Im Fokus:
Das Schultergelenk

Schmerzen und eine Bewegungseinschränkung im Schultergelenk sind oft die ersten Zeichen eines Schulterleidens.

Häufigste Indikation für eine Schulterarthroskopie (Gelenkspiegelung) ist das Schulterimpingement. Aber auch andere Erkrankungen und Verletzungen an der Schulter lassen sich gut mit der Schulterarthroskopie behandeln, z. B. ein Riss der Pfannenrandlippe (Labrumriss) nach einer Schulterluxation oder beginnende Knorpelschäden. Auch eine Kalkschulter oder eine Rotatorenmanschettenruptur können in arthroskopischer Technik operiert werden.

Die Schulterarthrose – auch Omarthrose genannt – ist eine Veränderung, die nicht nur bei älteren Menschen, sondern auch bei jüngeren auftritt. Während leichte Gelenkveränderungen im Rahmen einer Schulterarthroskopie behandelbar sind, hilft bei einer ausgeprägten Arthrose oftmals nur der Einbau eines künstlichen Gelenks, einer Schulterendoprothese.

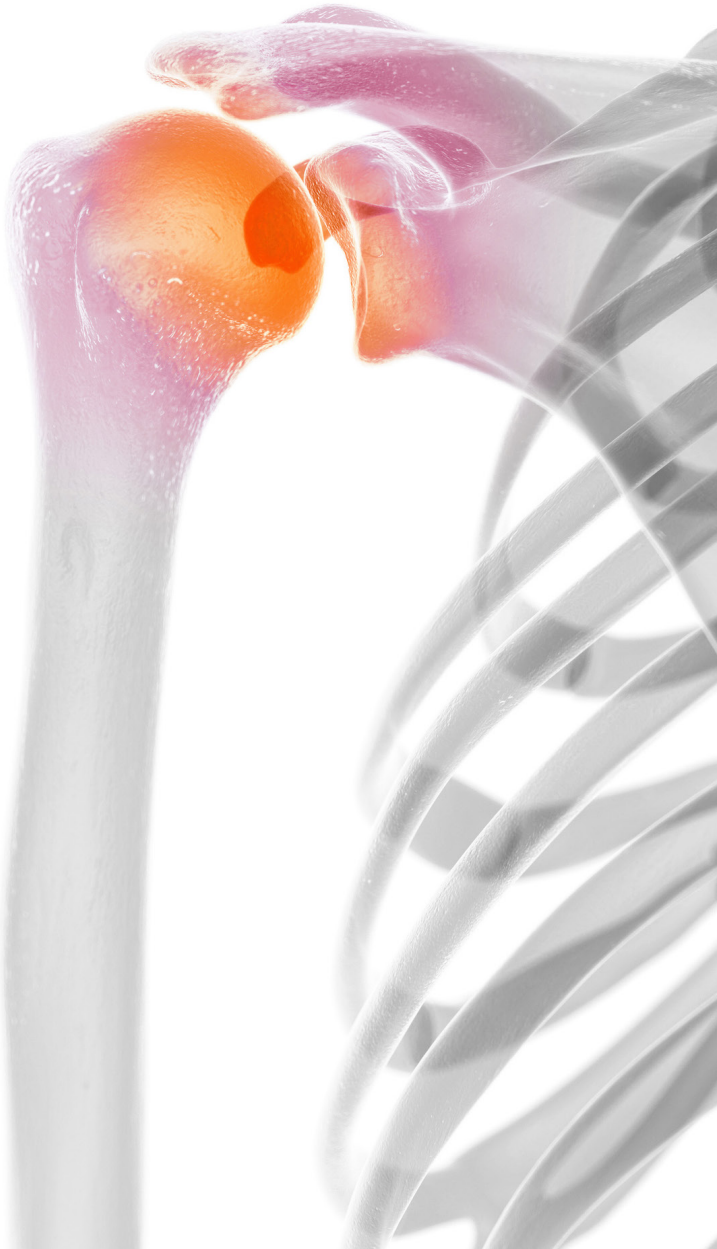

Das Besondere am Schulterkonzept im Orthopaedicum Frankfurt

- Wir bereiten Sie individuell und umfassend auf eine Operation am Schultergelenk vor. Wir gestalten dabei Ihren Behandlungsverlauf **schnell, sicher und effizient**.
- Alle ambulanten Schulteroperationen und Schulterarthroskopien werden in der Regel in der Tagesklinik Hofheim durchgeführt. Ein stationärer Aufenthalt ist normalerweise nicht notwendig.
- Bei vielen Erkrankungen oder Verletzungen der Schulter sorgen schonende Operationsverfahren in **minimalinvasiver arthroskopischer Technik** für eine schnelle Erholung von dem Eingriff.
- Die enge Zusammenarbeit mit Ihren Physiotherapeuten sorgt für Ihre rasche Mobilität. Ihre Selbstständigkeit steht hierbei im Vordergrund.

Für viele Patienten bedeutet eine Operation das Eintreten in eine neue, unbekannte Welt. Möglicherweise bestehen Verunsicherungen und Ängste. Wir sind sehr bemüht, Ihnen das „Zurechtfinden“ zu erleichtern. Ganz wichtig ist, dass Sie uns fragen, wenn etwas unklar ist.

Anatomie der Schulter

Das Schultergelenk ist aus drei Knochen aufgebaut: der Oberarmkopf (Humeruskopf) bildet mit der Gelenkpfanne (Glenoid) am Schulterblatt (Skapula) das Hauptgelenk in der Schulter (Glenohumeralgelenk). Das Gelenk zwischen Schulterblatt und dem Schlüsselbein (Klavikula) wird Schultereckgelenk genannt (Akromioclavikulargelenk, ACG).

Mehrere Muskeln mit den dazugehörigen Sehnen, die sog. Rotatorenmanschette, bewegen den Oberarm gegenüber der Schulterpfanne (Glenoid). Die Rotatorenmanschette besteht aus den Sehnen folgender Muskeln: M. supraspinatus, M. infraspinatus, M. teres minor und M. subscapularis. Die Rotatorenmanschette sorgt für das seitliche Anheben (Abduktion) und für das Drehen des Armes (Außen- und Innendrehung). Insbesondere schnelle und komplexe Bewegungsabläufe, wie das Werfen, benötigen eine intakte Rotatoremanschette.

Als Schulterdach (Akromion) wird der obere Abschnitt des Schulterblattes bezeichnet. Ein Schleimbeutel (Bursa) bildet eine dünne Verschiebeschicht zwischen der Rotatorenmanschette und dem Akromion. Der Schleimbeutel fungiert wie ein dünnes, mit wenig Flüssigkeit gefülltes Wasserkissen. Er reduziert die Reibung bei der Bewegung zwischen dem Schulterdach und der Rotatorenmanschette.

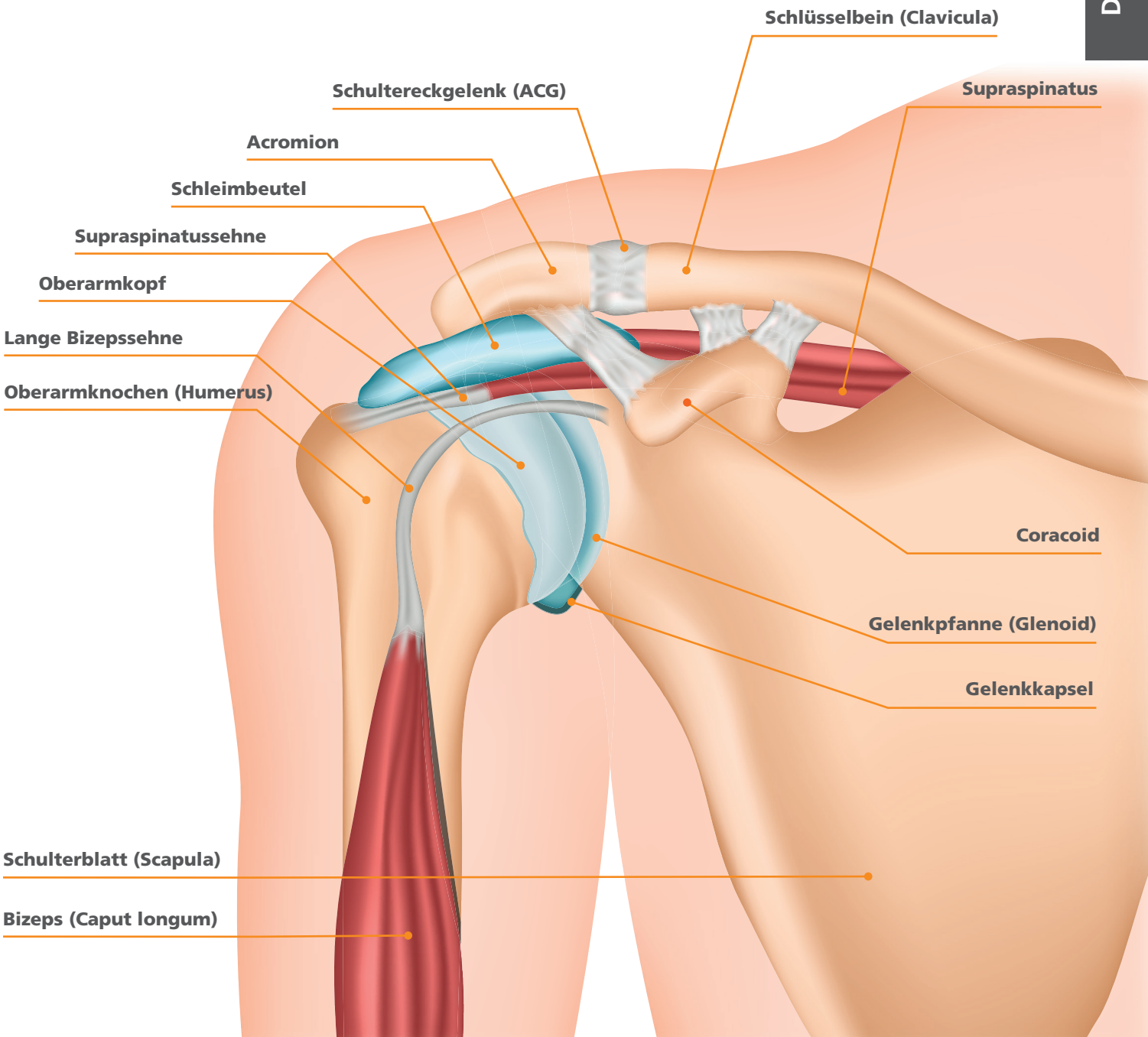
Schlüsselbein (Clavicula)
Schultereckgelenk (ACG)
Supraspinatus
Acromion
Schleimbeutel
Supraspinatussehne
Oberarmkopf
Lange Bizepssehne
Oberarmknochen (Humerus)
Coracoid
Gelenkpfanne (Glenoid)
Gelenkkapsel
Schulterblatt (Scapula)
Bizeps (Caput longum)

Im Fokus: Die Arthroskopie

Was ist Arthroskopie?

Bei einer Arthroskopie (Gelenkspiegelung) wird ein Gelenk mit einem speziellen Endoskop untersucht. Ein Arthroskop ist ein spezielles Endoskop, das in der Gelenkchirurgie eingesetzt wird. Das Wort Arthroskopie leitet sich vom Griechischen Arthros = Gelenk und Skopein = schauen her. Ein Arthroskop besteht aus einem Linsensystem, einer Lichtquelle und einer kleinen Kamera, welche die entsprechenden Bilder aus dem Gelenk auf einen Monitor überträgt. Die Bilder aus dem Gelenk liefern dem Operateur die entscheidenden Informationen über den Gelenkinnenraum.

Wie läuft eine Arthroskopie ab?

Eine Arthroskopie kann in einer Voll- oder auch Teilnarkose durchgeführt werden. In der Regel sind nur einige kleine, nur wenige Millimeter lange Hautschnitte direkt über dem Gelenk notwendig. Über einen dieser Zugänge wird ein dünnes Arthroskop in den Gelenkraum eingebracht. Über weitere kleine Schnitte können zusätzliche Instrumente eingeführt werden mit deren Hilfe verschiedene Operationen an den Gelenkstrukturen möglich sind, z. B. am Knorpel, an der Gelenkinnenhaut (Synovialis) und an den umgebenden Bändern und Sehnen.

Was kann die Arthroskopie leisten?

Im Orthopaedicum Frankfurt werden mit der Arthroskopie folgende Gelenke untersucht und operiert: Schultergelenk, Hüftgelenk und Kniegelenk. Spezielle Instrumente ermöglichen hierbei eine Vielzahl von arthroskopischen Operationen. Vorteile dieser minimalinvasiven und gewebeschonenden Techniken sind geringe Schmerzen und eine rasche Erholung von dem Eingriff.

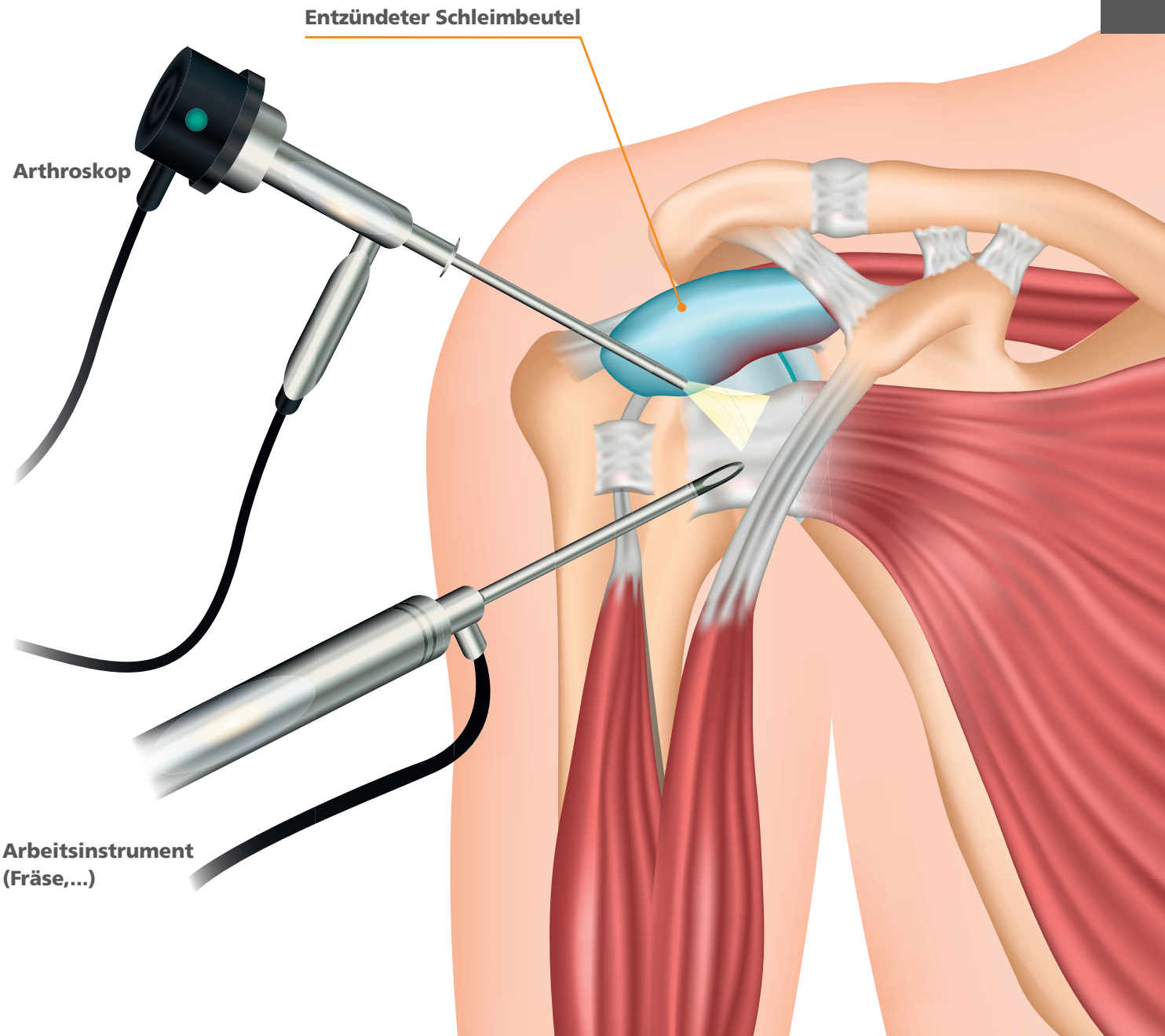
Entzündeter Schleimbeutel
Arthroskop
Arbeitsinstrument
(Fräse,...)

Beratung, Vorbereitung und Aufklärung

Die gesamte Vorbereitung vor einer Schulteroperation findet im Orthopaedicum Frankfurt statt. Wir beraten Sie umfassend, welche Therapie zu welchem Zeitpunkt für Sie die Beste ist, individuell und persönlich. Wir beantworten Ihnen alle Fragen rund um die Operationsvorbereitungen, die Operation und die Nachbehandlung. Letztlich sollen Sie sich von dem, was auf Sie zukommt, ein gutes Bild machen können.

Checkliste:
Welche Unterlagen benötigen Sie für die Tagesklinik?

- ✓ **Alle Unterlagen, die Sie im Orthopaedicum Frankfurt erhalten haben**
- ✓ **Ihre Krankenversicherungskarte**
- ✓ **Ihre Medikamente**
- ✓ **Alle Unterlagen zu Vorerkrankungen, z. B. Arztbriefe**
- ✓ **Ihre Röntgenaufnahmen, MRT- oder CT-Bilder**
- ✓ **ggf. Ihren Herzschrittmacherpass**
- ✓ **ggf. Ihren Allergiepass**

Checkliste:
Was gehört in Ihre Tasche für die Tagesklinik?

✓ **Bequeme, weite Kleidung, die Sie problemlos nach der Operation anziehen können.**

✓ **Trittfeste, geschlossene Schuhe, die Ihnen bei Ihren ersten Schritten nach der Operation Halt geben, z. B. Sportschuhe mit Klettverschluss.**

Bitte beachten!

- Bitte nehmen Sie selbst **keine Rasur im Operationsgebiet** vor.
- Das Auftragen von **Cremes oder Lotionen** im Operationsgebiet sollte am Operationstag unterbleiben, da sonst die Wirkung der Desinfektionsmittel eingeschränkt ist.
- Bitte entfernen Sie alle eventuell vorhandenen **Piercings** (bitte Ersatzpiercings aus Kunststoff verwenden).
- Bitte besorgen Sie sich bereits vor der Operation kleine **wasserfeste Pflaster**. Diese erhalten Sie in einem Drogeriemarkt oder in Ihrer Apotheke. Bis zur Entfernung der Hautfäden am 12. Tag nach der Operation sollten Sie zum Schutz der heilenden Wunden Duschpflaster benutzen.
- Bitte lösen Sie bereits vor der Operation alle **Rezepte** ein, die Sie von uns erhalten haben.
- Die **Physiotherapie** soll idealerweise am ersten oder zweiten Tag nach der Operation beginnen. Vereinbaren Sie daher bitte frühzeitig zwei Termine pro Woche und dies zu nächst für einen Zeitraum von drei Wochen. Das entsprechende Rezept stellen wir Ihnen bei der Kontrolluntersuchung am Tag nach der Operation im Orthopaedicum Frankfurt aus.
- Deponieren Sie mindestens zwei **Coolpacks bzw. Kaltkompressen** im Eisfach Ihres Kühlschranks, damit das operierte Gelenk gekühlt werden kann, wenn Sie wieder zu Hause sind.

Schulterarthroskopie

Subakromiales Impingement-Syndrom der Schulter (Schulterimpingement)

Bei einem Impingement-Syndrom der Schulter bestehen Schmerzen, die sowohl bei Bewegungen in der Schulter als auch in Ruhe auftreten können. Das Impingement-Syndrom wird auch als „Schulterdachenge“ oder „Engpass-Syndrom der Schulter“ bezeichnet. Der Begriff „Impingement“ bedeutet „Einklemmung“.

Im Raum zwischen Oberarmkopf (Humeruskopf) und Schulterdach (Akromion) verlaufen die Sehnen der sog. Rotatorenmanschette. Beim Impingement-Syndrom der Schulter wird das ohnehin bereits enge Platzangebot durch verschiedene krankhafte Veränderungen weiter reduziert. Es kommt zu einem schmerzhaften „Einklemmen“ der Sehnen und des Schleimbeutels im Spalt zwischen Schulterdach (Akromion) und Oberarmkopf (Humeruskopf).

Operation

Nach der Inspektion des Gelenks wird das Arthroskop in den Raum unter dem Schulterdach eingeführt. Hier findet der wichtigste Teil der Operation bezüglich der Impingementsymptomatik statt. Über einen kleinen seitlichen Hautschnitt wird neben dem Arthroskop eine Hochfrequenzsonde eingeführt. Mittels dieser Sonde werden entzündliche Anteile des Schleimbeutels entfernt.

Anschließend wird die knöcherne Unterfläche des Schulterdachs mit einer kleinen arthroskopischen Fräse um wenige Millimeter abgetragen. Der hierdurch geschaffene Raum senkt den Druck auf die Sehnen und sorgt langfristig für eine schmerzfreie Beweglichkeit im Schultergelenk. Die Operation wird auch als arthroskopische subakromiale Dekompression (ASAD) bezeichnet.

Nachbehandlung – Arbeit – Sport

Nach einer arthroskopischen subakromialen Dekompression (ASAD) kann die Schulter uneingeschränkt aktiv und passiv bewegt und beübt werden. Das Tragen einer Bandage oder Orthese ist nicht notwendig. In der Regel dauert es ein bis drei Wochen, bis die Schmerzen in der Schulter abgeklungen sind. Spätestens nach diesem Zeitraum ist in der Regel die Arbeitsfähigkeit wiederhergestellt. Auch das Autofahren ist dann wieder möglich. Bei schwerer körperlicher Arbeit kann die Arbeitsunfähigkeit durchaus länger andauern.

Die Schulter sollte für etwa drei bis vier Wochen geschont werden. Danach ist in der Regel wieder eine uneingeschränkte Sportausübung möglich.

Weitere Informationen zum Schulterimpingement finden Sie auf unserer Homepage unter: www.orthopaedicum-frankfurt.de/diagnosen/schulter/schulterimpingement

Rotatorenmanschettenruptur

Bei einer Rotatorenmanschettenruptur – auch Rotatorenmanschettenriss genannt – kommt es zu einer kompletten oder inkompletten Durchtrennung einer oder mehrerer Sehnen der Rotatorenmanschette. Am häufigsten ist die Supraspinatussehne betroffen. Ein Riss in der Rotatorenmanschette kann durch altersbedingte Verschleißerscheinungen (Sehnendegeneration) entstehen oder im Rahmen eines Unfalls auftreten.

Operation

Die Rekonstruktion der Rotatorenmanschette erfolgt in der Regel im Rahmen einer ambulanten Arthroskopie in minimalinvasiver Technik. Eine stationäre Behandlung ist nur in wenigen Fällen notwendig. Eine Operation ist sinnvoll bei starken Schmerzen und einem Kraftverlust, insbesondere beim seitlichen Anheben des Armes.

Über mehrere kleine Hautschnitte werden sowohl ein Arthroskop als auch spezielle Operationsinstrumente in das Schultergelenk eingebracht. Zunächst werden mit einer Nahtzange Fäden durch die Sehne vorgelegt. In einem weiteren Operationsschritt werden die rissfesten Fäden mit einem arthroskopischen Nahtankersystem genau dort fixiert, wo die Sehne normalerweise fest mit dem Knochen verwachsen ist. Die Sehnenverankerung sorgt dafür, dass in den folgenden Wochen wieder eine feste Verbindung zwischen Sehne und Knochen entsteht. Dies sichert eine langfristig gute Funktion und mindert das Risiko einer erneuten Rissbildung.

Modell einer rechten Schulter, Blick von vorne: die Muskeln und Sehnen der Rotatorenmanschette sind rot dargestellt.

Nachbehandlung – Arbeit – Sport

In den ersten drei bis vier Wochen nach der Operation wird das Schultergelenk im Rahmen einer Physiotherapie passiv mobilisiert und bewegt. Eine aktive Mitarbeit des Patienten ist dabei nicht vorgesehen. Nach diesem Zeitraum kann das Gelenk in der Regel ohne Einschränkung aktiv und passiv trainiert werden. Die Details der Nachbehandlung besprechen Sie bei den Nachschauterminen mit uns. Zu empfehlen ist eine Ruhigstellung des Armes und der Schulter in einer Bandage oder Orthese, die wir rezeptieren.

In der Regel dauert es etwa vier bis sechs Wochen, bis die Schmerzen in der Schulter abgeklungen sind. Spätestens nach diesem Zeitraum ist die Arbeitsfähigkeit wiederhergestellt. Auch das Autofahren ist dann wieder möglich. Bei schwerer körperlicher Arbeit kann die Arbeitsunfähigkeit aber auch länger andauern.

Die Schulter sollte für etwa acht bis zwölf Wochen geschont werden. Danach ist in der Regel wieder eine uneingeschränkte Sportausübung möglich.

Weitere Informationen zur Rotatorenmanschettenruptur finden Sie auf unserer Homepage unter: www.orthopaedicum-frankfurt.de/diagnosen/schulter/rotatorenmanschettenruptur

Schulterinstabilität

Unter einer Schulterinstabilität versteht man eine Lockerung der Kapsel und der Bänder zwischen Oberarmkopf und Schultergelenkspfanne. Eine Schulterinstabilität prädisponiert zu einer Luxation des Schultergelenks.

Die posttraumatische (verletzungsbedingte) Schulterinstabilität entsteht auf dem Boden einer traumatischen Schulterluxation. Das Schultergelenk ist im Vergleich zu anderen Gelenken luxationsgefährdet, da der Oberarmkopf (Humeruskopf) gegenüber der Pfanne (Glenoid) vergleichsweise groß ist.

Bei jüngeren Menschen wird häufig ein Abriss des Labrum glenoidale bzw. des Kapsel-Labrum-Komplexes vom vorderen unteren Pfannenrand (Bankart-Läsion) beobachtet. Der abgerissene Kapsel-Labrum-Komplex kann narbig verheilen. Die vorderen Strukturen verlieren hierdurch jedoch oftmals ihre stabilisierende Wirkung. Das Risiko einer erneuten Schulterluxation steigt.

Operation

Eine Operation bei einer Schulterinstabilität wird im Rahmen einer ambulanten Schulterarthroskopie durchgeführt. Bei der arthroskopischen Schulterstabilisierung sind in der Regel vier kleine Hautschnitte am Schultergelenk notwendig.

Liegt die Ursache der Instabilität in einem Abriss des vorderen Kapsel-Labrum-Komplexes, wird dieser zunächst mobilisiert, sofern bereits Vernarbungen am Pfannenrand (Glenoid) bestehen. Anschließend wird das Gewebe mit Fäden am Pfannenrand fixiert. Zur Verankerung dienen hierbei kleine Dübel (Nahtanker), die im Knochen verbleiben und eine Einheilung des Kapsel-Labrum-Komplexes gewährleisten.

Weitere Informationen zur Schulterinstabilität finden Sie auf unserer Homepage unter:
www.orthopaedicum-frankfurt.de/diagnosen/schulter/schulterluxation-schulterinstabilitaet

Nachbehandlung – Arbeit – Sport

Die Nachbehandlung dauert mehrere Wochen. In den ersten drei Wochen nach der Operation wird das Schultergelenk in einer Orthese ruhiggestellt und das Gelenk lediglich passiv bewegt. Anschließend erfolgt die aktiv-assistierte Beübung. Sechs Wochen nach der Operation kann eine Physiotherapie ohne Einschränkung erfolgen.

In der Regel dauert es etwa vier bis sechs Wochen, bis die Schmerzen in der Schulter abgeklungen sind. Spätestens nach diesem Zeitraum ist die Arbeitsfähigkeit wiederhergestellt. Auch das Autofahren ist dann wieder möglich. Bei schwerer körperlicher Arbeit kann die Arbeitsunfähigkeit aber auch länger andauern.

Die Schulter sollte für etwa acht bis zwölf Wochen geschont werden. Danach ist in der Regel wieder eine uneingeschränkte Sportausübung möglich.

Kalkschulter – Tendinosis calcarea

Bei einer Kalkschulter – auch Tendinosis calcarea genannt – kommt es zu einer Einlagerung von Kalk in eine Sehne des Schultergelenks. Am häufigsten ist die Supraspinatussehne betroffen. Ein Kalkdepot kann wenig Probleme bereiten, in anderen Fällen aber zu heftigen Schmerzattacken führen, die eine Bewegung in der Schulter fast unmöglich macht. Der Grund liegt in der Entleerung von Kalkpartikeln in den benachbarten Schleimbeutel (Bursa) und der hiermit verbundenen schmerzhaften Entzündungsreaktion.

Operation

Führen konservative Maßnahmen nicht zum gewünschten Erfolg, kann das Kalkdepot operativ im Rahmen einer Schulterarthroskopie entfernt werden. Der Kalkherd wird lokalisiert und entfernt. Die entfernte Verkalkung hat von Fall zu Fall eine unterschiedliche Konsistenz: teilweise entleert sich “zahnpastaähnliches” Material, teilweise feste, krümelige Strukturen. Falls eine knöcherne Formvariante des Schulterdachs den Subakromialraum einengt, wird dieser zusätzlich erweitert. Hierzu wird nach Entfernung des entzündeten Schleimbeutels mit einer kleinen Fräse die Unterfläche des Schulterdachs (Akromion) um wenige Millimeter abgetragen.

Nachbehandlung – Arbeit – Sport

Nach der Entfernung einer Verkalkung kann die Schulter sofort uneingeschränkt bewegt werden, sofern die Schmerzen dies zulassen. Die Physiotherapie sollte unmittelbar in den Tagen nach der Operation beginnen. Dabei sollte immer so trainiert werden, dass keine Schmerzen auftreten, also im schmerzfreien Bereich. Das Tragen einer Bandage oder einer Orthese ist nicht notwendig.

In der Regel dauert es eine bis drei Wochen, bis die Schmerzen in der Schulter abgeklungen sind. Spätestens nach diesem Zeitraum ist in der Regel die Arbeitsfähigkeit wiederhergestellt. Auch das Autofahren ist dann wieder möglich. Bei schwerer körperlicher Arbeit kann die Arbeitsunfähigkeit aber auch länger andauern.

Die Schulter sollte für etwa vier bis sechs Wochen geschont werden. Danach ist in der Regel wieder eine uneingeschränkte Sportausübung möglich.

Röntgenbild eines linken Schultergelenks: oberhalb des Oberarmkopfes ist eine bohnenförmige Verkalkung erkennbar.

Weitere Informationen zur Kalkschulter finden Sie auf unserer Homepage unter: www.orthopaedicum-frankfurt.de/diagnosen/schulter/kalkschulter

Kontakt

Dr. med. Jürgen Specht
Facharzt für Orthopädie und Unfallchirurgie
- Spezielle Orthopädische Chirurgie
- Sportmedizin

specht@orthopaedicum-frankfurt.de

Orthopaedicum Frankfurt
Oeder Weg 2–4
60318 Frankfurt am Main
OP-Hotline +49 69-95 92 94 858
T +49 69-95 92 94 80
F +49 69-95 92 94 848
anmeldung@orthopaedicum-frankfurt.de
www.orthopaedicum-frankfurt.de

Tagesklinik Hofheim
Reifenberger Straße 6
65719 Hofheim am Taunus
T +49 6192-5061 oder -5062
F +49 6192-5063
info@tagesklinik-hofheim.de
www.tagesklinik-hofheim.de

Dr. med.
Jürgen Specht

Dr. Jürgen Specht ist Gelenkspezialist im Orthopaedicum Frankfurt. Einer seiner operativen Schwerpunkte neben Operationen am Hüft- und Kniegelenk ist die Schulterchirurgie. Die Schulterarthroskopie ist seine bevorzugte Behandlungsmethode bei leichten Gelenkschäden.

Bei einer schweren Schulterarthrose hingegen liegt sein Fokus auf dem minimalinvasiven Schultergelenkersatz, der bei praktisch allen Patienten mit einer modernen zementfreien Endoprothese möglich ist.

Dr. Jürgen Specht ist seit Jahren Ausbilder und Instruktor der Gesellschaft für Arthroskopie und Gelenkchirurgie (AGA).

AGA INSTRUKTOR

Anfahrt

Orthopaedicum Frankfurt
Oeder Weg 2–4 • 60318 Frankfurt am Main

Parkmöglichkeiten:
City-Parkhaus Querstraße, der Ausgang zum Oeder Weg ist ca. 100 m vom Orthopaedicum Frankfurt entfernt

Navigation:
Frankfurt am Main, Querstraße

Impressum:

Herausgeber:
Orthopaedicum Frankfurt, Oeder Weg 2–4, 60318 Frankfurt am Main

Layout und Satz:
Dürdoth Art & Design, Wiesbaden

Druck:
Flyeralarm

Bilder:
istockphoto, Adobe Stock, Dr. Jürgen Specht

Urheberrecht:
Das Schultermagazin und alle in ihm enthaltenen einzelnen Beiträge, Abbildungen und Fotos sind urheberrechtlich geschützt.

Download Link:
https://www.orthopaedicum-frankfurt.de/mediathek/

© 2021 Orthopaedicum Frankfurt

orthopaedicum-frankfurt.de