physiopraxis

DAS FACHMAGAZIN FÜR PHYSIOTHERAPIE

7-8 Juli/August 2015 | 13. Jahrgang
ISSN 1439-023X · 61504
www.thieme.de/physiopraxis

Lese-probe

BUNTE STREIFEN EROBERN ORGANSYSTEM

Viszerales Taping

TRAINING MIT ABGEBUNDENER EXTREMITÄT

Okklusionstraining

REFRESHER: MORBUS PARKINSON

Ein Navi für die Therapie

BECKENBODENTRAINING BEI MÄNNERN

Kraftvoll im Becken

Update: Knie-Endoprothesen

Mit physiografik

Thieme

physioforum

6 **Briefe an die Redaktion**

physiopolitik

8 **Gesundheitsministerkonferenz in Bad Dürkheim**
Rückenstärkung für Direktzugang

11 **Gesprächsstoff**

physiowissenschaft

16 **Zuhal Colak**
Die Kulturverständige

18 **Internationale Studienergebnisse**

23 **kurz & bündig**

physiopraxis.Refresher

24 **Quick Reference Cards bei Morbus Parkinson**
Ein Navi für die Therapie

physiotherapie

32 **Multiple Sclerosis Questionnaire for Physiotherapists**
Sensibel für den Alltag

35 **Pathologiecheck: MRT des Schultergelenks**
Was ist was?

36 **Okklusionstraining**
Krafttraining mit abgebundener Extremität

40 **Hands-off: Aktivierung des Beckenbodens bei Männern**
Kraftvoll im Becken

44 **Viszerales Taping**
Bunte Streifen erobern das Organsystem

48 **physiografik**
Update: Knie-Endoprothesen
Kni(e)ffliges Ersatzteil

physiospektrum

54 **Forschen im laufenden Praxisbetrieb**
Wie wirkt interdisziplinäre Faszientherapie?

57 **Fotos und Videos von Patienten**
Auf der sicheren Seite

60 **Ein unvergesslicher Einsatz in Peru**
Im Land der Inkas

64 **Barfußschuhe**
Im Test: leguanos

66 **Maier-Kolumne**
Die Hände der anderen

67 **Die Rechtsfrage**
Hätte ich auf einen Arzt bestehen müssen?

68 **Schwarzes Brett**

74 **physiomedien**
Vier im Visier

physioinfo

76 **physiomarkt**

78 **Fortbildungskalender**

82 **Fortbildungsmarkt**

93 **Stellenmarkt**

97 **Sommerrätsel**

98 **Ausblick/Impressum**

48

Update: Knie-Endoprothesen
Patienten mit Kniegelenkarthrose entscheiden sich meist spät dafür, sich eine Endoprothese einsetzen zu lassen. Oft kommt dann nur noch eine TEP in Frage. Dabei gibt es auch für kleine Knorpeldefekte Ersatzteile, die den großen Eingriff verhindern könnten.

60

Soziales Projekt in Peru
Physiotherapeut Michael Meyer arbeitete im Rahmen eines freiwilligen sozialen Jahres in einem kleinen Rehabilitationszentrum für Pädiatrie in einem Armenviertel von Lima. Seine Erfahrungen zeigen, wie vielfältig man von einem solchen Einsatz profitieren kann.

36

Krafttraining mit Abbinden
Beim Okklusionstraining bindet man sich die zu kräftigende Extremität mit einem Gurt ab. Der reduzierte Blutfluss verändert das biochemische Milieu in dem jeweiligen Körperteil und begünstigt so eine Hypertrophie. Frank Diemer beschreibt, wie das funktioniert.

Kni(e)ffliges Ersatzteil

UPDATE: KNIE-ENDOPROTHESEN Rund 160.000 künstliche Kniegelenke werden in Deutschland jährlich eingesetzt. Bis sich Patienten mit Arthrose zu einer OP entschließen, ist oft nur noch eine Totalendoprothese möglich. Dabei gibt es auch für kleine Knorpeldefekte Ersatzteile, die den großen Eingriff verhindern könnten. Die physiografik zeigt die Mini- und Maxilösungen der Knieendoprothetik.

Die Kniegelenkprothese, die am häufigsten eingesetzt wird, ist die **ungekoppelte TEP**.

60–120 Minuten dauert der operative Einsatz einer Knie-TEP [1].

Die durchschnittliche **Lebensdauer** der heutigen Knie-TEPs beträgt 15–20 Jahre [13].

Je nach Anbieter und Modell kostet eine Knie-TEP zwischen **800 und 5.000 Euro** [1].

Weltweit werden pro Jahr **500.000** Knie-TEPs implantiert [16].

anteromedialer parapatellarer Zuga

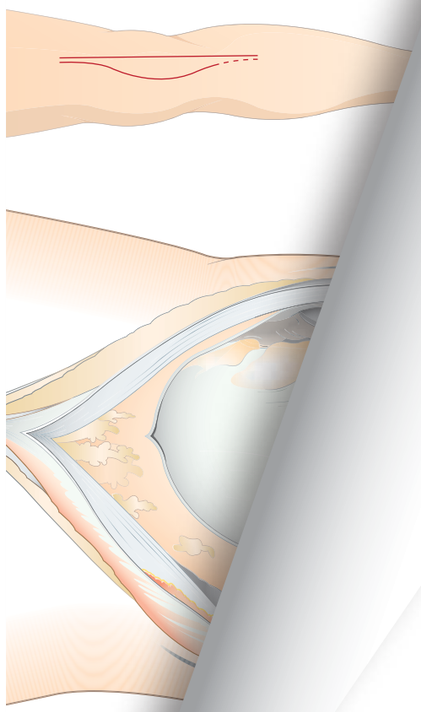

Seit 2015 werden auch in Deutschland erste bruchsichere Knie-TEPs aus Keramik eingesetzt. Bei dem Bruchtest ging nicht das Implantat, sondern der **Marmorfußboden** im Versuchslabor kaputt [17].

Auch **Hunde** können ein künstliches Kniegelenk bekommen. Eine Indikation ist die Kniescheibenluxation [18].

Keine Angst vor Unterlagerung bei Extensionsdefizit: Eine lagerungsbedingte **Beugekontraktur** ist laut einer preisgekrönten Studie nicht zu erwarten [14].

Das Literatu
www.thier

Abb. Prothe
Zugangsw
Icons: E. F

Abb.: M. Hoffmann, Neu-Ulm

Mini- und Maxilösungen

Prothesentypen

Femoropatellarer Oberflächenersatz

femoropatellare Prothese

In der Regel wird eine Femurkomponente (Gleitlager) aus Metall als Prothese und zusätzlich ein Patellarückflächenersatz aus Polyethylen eingesetzt.

Der femoropatellare Oberflächenersatz ist selten [1]. Weniger als 0,5 % der Kniegelenkprothesen entsprechen diesem Typ.

isolierte symptomatische Arthrose des femoropatellaren Gelenkes

> sofortige Vollbelastung nach der OP möglich [2]
> später kann noch eine TEP implantiert werden [2]
> geringer Verlust an Knochensubstanz [1]

Oberflächenteilersatz

Er besteht aus einer metallischen Gleitfläche, die mit einer Schraube zementfrei im Femurkondylus verankert ist, und dient der Deckung von Knorpeldefekten, je nachdem welche Größe und Form diese haben, kommt ein Oberflächenteilersatz in unterschiedlicher Form und Größe zur Anwendung.

Der Oberflächenteilersatz wird selten eingesetzt und dann überwiegend am medialen Femurkondylus in der Hauptbelastungszone.

> Rekonstruktion fokaler Knorpeldefekte [4]
> als Revisionsoperation nach einem Knorpeleingriff

> rheumatoide Arthritis [3, 5]
> Stoffwechselstörungen, welche die Knochenbildung oder -heilung beeinträchtigen könnten [3, 5]
> eine auf dem Röntgenbild sichtbare schnelle Gelenkzerstörung oder Knochenresorption [3, 5]
> unphysiologische Beinachse [3, 6]
> Instabilität des Kniegelenkes oder Insuffizienz des vorderen Kreuzbandes [3, 6]

Verankerung

Prinzipiell kann der Operateur jede Prothese zementiert oder unzementiert verankern. Doch anders als beim Hüftgelenk werden in der Regel alle Kniegelenkendoprothesen durch Knochenzement fixiert, da es sicherer ist. Unzementierte Prothesen kommen daher so gut wie nie vor.

ZEMENTIERT
Der Knochenzement ist eine selbsthärtende Kunststoffmasse (Polymethylmethacrylat), die nach 10 bis 15 Minuten ausgehärtet ist und somit eine sofortige Belastbarkeit gewährleistet [12].
In der Regel werden alle Schlitten- und Totalendoprothesen zementiert eingebracht.

VERSCHRAUBT
Der Oberflächenteilersatz wird mittels einer Schraube im Knochen verankert. Die Schrauben sind wie der Oberflächenteilersatz aus Metall und etwa zwei Zentimeter lang.

Zugangswege [15]

anteromedialer minimalinvasiver Zugang

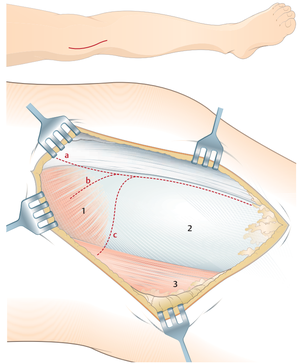

> Oberflächenteilersatz
> Schlittenprothese

Rückenlage

Der Hautschnitt beginnt medial der Patella und verläuft medial des Lig. patellae bis zur Tuberositas tibiae.

Nach der Durchtrennung der Subkutis (Unterhautfettgewebe) erhält der Chirurg eine Übersicht auf die Faszie über dem M. vastus medialis (**1**) und auf das Retinaculum patellae mediale (**2**).

Anschließend spaltet der Operateur das Retinakulum und erhält so Zugang zum Kniegelenk. Wie er die Inzision weiterführt, entscheidet jeder Chirurg individuell:
Eine Möglichkeit ist, den Schnitt bis zur Quadrizepssehne (**a**) oder bis zur Mitte des M. vastus medialis (**1**) zu führen (**b**). Er kann die Retinakuluminzision aber auch rechtwinklig entlang des Unterrands des M. vastus medialis in Richtung M. sartorius (**3**) ansetzen (**c**).

anteromedialer parapatellarer Zugang

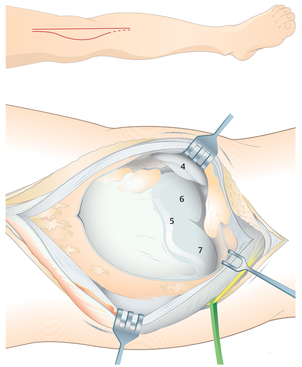

> femoropatellarer Oberflächenersatz
> Totalendoprothese
> kontrakte Kniegelenke
> Revisionseingriffe
> muskulöse und adipöse Patienten
> starke Achsfehlstellungen

Rückenlage

Der Hautschnitt beginnt 5 cm proximal der Patella und verläuft in der Regel als Längsschnitt über der Patella, seltener bogenförmig entlang des medialen Patellarandes. Er endet an der Tuberositas tibiae.

Nach der Durchtrennung der Subkutis spaltet der Chirurg das Retinaculum patellae mediale und die Quadrizepssehne. Damit hat er das Kniegelenk eröffnet und kann die Patella (**4**) nach lateral weghalten.
Nun hat er Sicht auf die Facies patellaris femoris (**5**), den Condylus lateralis (**6**) und medialis femoris (**7**).

Polyethylen-Inlays

Bei Schlitten- und Totalendoprothesen liegt auf der Tibiakomponente eine Kunststoffauflage (Inlay) aus abriebarmem Polyethylen [13, 14]. Sie dient als Gleitfläche bei der Bewegung zwischen der Ober- und der Unterschenkelkomponente [13].

FIXIERT (fixed bearing)
Das Inlay ist auf dem Tibiaplateau fixiert, das hintere Kreuzband kann erhalten bleiben [1].

UNFIXIERT (mobile bearing)
Das Inlay ist beweglich, sodass zwischen der Femurkomponente und dem Inlay sowie zwischen der Tibiakomponente und dem Inlay Gleitbewegungen möglich sind [14].

Das Literaturverzeichnis finden Sie in unserem Artikelarchiv unter www.thieme-connect.de/products/physiopraxis > „Ausgabe 7-8/15“.

Abb. Prothesentypen: M. Hoffmann, Neu-Ulm
Zugangswege: A. Schnitzler
Icons: E. Ergin/fotolia.com

LEGENDE

- Synonyme
- Beschreibung
- Indikationen
- Kontraindikationen
- Vorteile
- Lagerung
- operativer Zugang

Ina Koetz ist Diplom-Physiotherapeutin (FH) und arbeitet an einer Schule für Physiotherapie in Osnabrück. Sie hat Physiotherapie mit dem Schwerpunkt Lehre studiert und eine Ausbildung zur (Fach-)Journalistin absolviert. Bei ihrer Recherche zum Thema Kniegelenkendoprothesen unterstützte sie der Orthopäde und Unfallchirurg **Dr. Jürgen Specht**. Er arbeitet im Orthopaedicum Frankfurt, ist Schulter-, Hüft- und Kniespezialist und zudem anerkannter Ausbilder in der Arthroskopischen Chirurgie und in der Schulter-, Hüft- und Knieendoprothetik.

Schlittenprothese

unikondylärer Gelenkersatz, unikompartimentelle Oberflächenendoprothese, Knieteilprothese

Eine Femurkomponente aus Metall ersetzt die arthrotische Gelenkfläche am Femur. Das arthrotische Tibiaplateau wird mit einer Metallplatte und einem darauffliegenden Polyethylen-Inlay versorgt [7].

Die Schlittenprothese ist an beiden Femurkondylen möglich. Doch in der Praxis wird sie fast ausschließlich am medialen Kondylus eingesetzt, da die laterale Schlittenprothese hohe Lockerungsraten und somit ein höheres Komplikationsrisiko birgt. Bei einer lateralen Gonarthrose wird daher in der Regel eine TEP eingesetzt.

> isolierte mediale Gonarthrose
> Morbus Ahlbäck [7]

> Pangonarthrose, das heißt Arthrose in allen drei Gelenkkompartimenten [7]
> schwere Femoropatellararthrose mit Beschwerden [7]
> starke Bandinstabilität [7], vor allem eine Ruptur des vorderen Kreuzbandes
> rheumatoide Arthritis [7]
> neuropathische Grunderkrankungen
> starke Bewegungseinschränkungen in Flexion und/oder Extension, die ein Lösen von Verwachsungen erfordern; in diesem Fall ist eine TEP indiziert
> ausgeprägte Varusdeformität; hierbei ist ebenfalls eine TEP indiziert, da bei diesem Eingriff gleichzeitig die Achse korrigiert werden kann

> weniger invasiv als eine TEP [1]
> das vordere Kreuzband bleibt erhalten und somit weitgehend auch die individuelle Biomechanik
> schnellerer Rehabilitationsverlauf als bei einer TEP [1]
> selten intra- und postoperative Komplikationen [1]

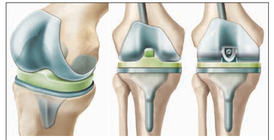

Totalendoprothese

ungekoppelt, teilgekoppelt, (voll-)gekoppelt

Oberflächenersatz, Oberflächenendoprothese

Sie besteht aus einer Femur- und Tibiakomponente aus Metall. Ein dazwischenliegendes Polyethylen-Inlay ermöglicht eine optimale Bewegung des Femurs gegenüber der Tibia. Damit natürliche Bewegungen gewährleistet sind, wird ein möglichst geringer Koppelungsgrad angestrebt. Je geringer die Stabilität des Kapsel-Band-Apparates und je größer die Achsfehlstellung und der Knochen-Ligament-Defekt, desto höher ist der Koppelungsgrad [10].

ungekoppelt:
Die Femur- und Tibiakomponenten sind mechanisch nicht miteinander verbunden [8]. Das vordere Kreuzband wird entfernt, das hintere und die Seitenbänder müssen intakt und die Achsfehlstellung muss gering sein [9, 10]. Die ungekoppelte Variante kommt unter den TEPs am häufigsten vor.

teilgekoppelt:
Ein Zapfen des Polyethylen-Inlays ragt in das femorale interkondyläre Areal und limitiert frontale und/oder sagittale Achsbewegungen [1]. Sind die Kreuzbänder noch erhalten, werden sie bei der OP entfernt [9]. Die Seitenbänder müssen stabil sein [10]. Die teilgekoppelte Variante ist nach der ungekoppelten die zweithäufigste TEP.

(voll-)gekoppelt:
Zwischen Femur und Tibia sind nur Scharnierbewegungen möglich [8]. Die (voll-)gekoppelte TEP kommt bei ausgeprägten Valgus- oder Varusfehlstellungen und bei starken Bandinsuffizienzen zum Einsatz. Das Scharniergelenk wird unter den TEPs am seltensten eingesetzt.

Arthrose in zwei bis drei Gelenkkompartimenten [10]

> akute Infektionen des Kniegelenkes [11]
> fehlende Quadrizepsfunktion, gelenknahe Paresen, Störung der neuromuskulären Gelenkkontrolle [11]
> ausgedehnte Weichteilschäden [11]
> fehlende Compliance

Wir suchen Leser, die app to date sein wollen.

JETZT
auch für
ANDROID



Wir wollen mehr für unsere Berufsgruppe. Mehr Wissen. Mehr Austausch. Mehr Erfolg. All das bietet Ihnen unser Fachmagazin, die kostenlose Zeitschriften-App für Abonnenten, die Online-Themenwelt, der Newsletter und die Facebook Seite. Mehr dazu unter:

www.thieme.de/physiopraxis

Thieme