physiopraxis

Das Fachmagazin für Physiotherapie

7-8·16
Juli/August 2016 | 14. Jahrg
ISSN 1439-023x · 61504
www.thieme.de/physiopraxis

Lese-probe

PHYSIOGRAFIK

VKB-Rekonstruktion

GEGEN DIE DYSBALANCE

Hilfe beim Flachrücken

INFIZIERTE KNIE-TEP

Zwangspause fürs Kniegelenk

EIN FALLBERICHT

Der Weg aus der Krise

refresher

Gehen lernen nach Schlaganfall

Thieme

Profession

6 **Community**

8 **Gesprächsstoff**

12 **Nachruf auf Antje Hüter-Becker**
Eine Vordenkerin, die uns fehlen wird

13 **10 Jahre Akademisierung in der Schweiz**
„Die Physios haben's drauf, und die anderen merken das"

16 **Forschungsleitfaden Gesundheitsfachberufe**
Für eine saubere Methodik

20 **Internationale Studienergebnisse**

25 **kurz & bündig**

Therapie

26 **Übungen gegen die Dysbalance**
Hilfe beim Flachrücken
mit Patienteninformation

30 **Ein Fallbericht**
Der Weg aus der Krise

35 **Organ-Refresher: Dickdarm**
Der Entsafter

38 **Refresher: Evidenzbasierte Neuroreha für eine verbesserte Mobilität**
Balanceakt

44 **physiografik: Rekonstruktion des vorderen Kreuzbandes**
Die volle Bandbreite

50 **Infizierte Knie-TEP**
Zwangspause fürs Kniegelenk

54 **Kommunikation mit Menschen mit Demenz**
Aufmerksam beobachten

56 **Timed-up-and-go-Test**
Aufstehen – Gehen – Umdrehen – Gehen – Hinsetzen

Perspektiven

58 **Wer, Wie, Was**

62 **Physiotherapeut der Nationalmannschaft CP-Fußball**
„Die Jungs tragen einen doppelten Wettkampf aus"

65 **Meier-Kolumne**
Kannst du grad mal ...

66 **Behandlungsplan auf Afrikanisch**
Hilfe bei Muskeldystrophie

Service

69 Sommerrätsel

70 Die Rechtsfrage: Wann handelt es sich um freie Mitarbeit und wann um Scheinselbstständigkeit?

72 Rezensionen

74 Produktforum

75 Fortbildungskalender

76 Fortbildungsmarkt

86 Stellenmarkt

90 Ausblick/Impressum

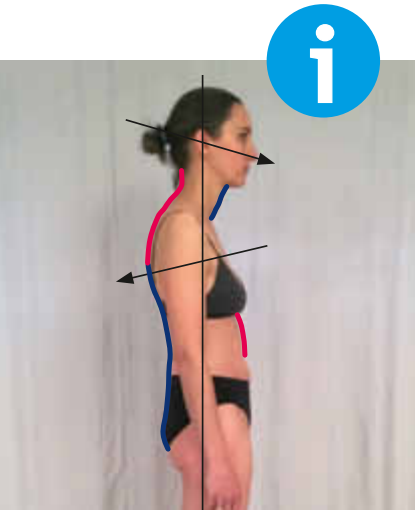

26 **Übungen bei Flachrücken**
Ein Flachrücken verursacht verschiedenste Probleme. Durch die veränderte Haltung hat etwa die Skapula ein schlechtes Gleitlager auf dem Brustkorb. Spezielle Übungen können Wahrnehmung und Kraft verbessern.

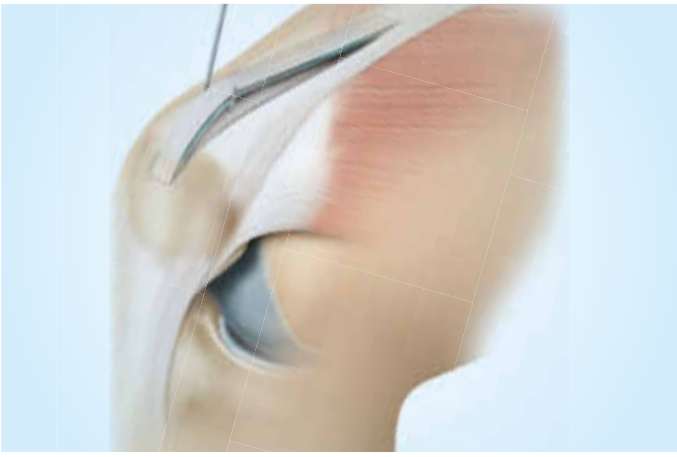

44 **physiografik: Rekonstruktion des vorderen Kreuzbands**
Pro Jahr ziehen sich weltweit mehr als zwei Millionen Menschen eine Verletzung am vorderen Kreuzband zu. Bei aktiven Sportlern ist die Ersatzplastik derzeit die Standardtherapie. Die physiografik zeigt, wann der beste OP-Zeitpunkt ist, welche Transplantate es gibt, wie diese im Kniegelenk fixiert werden und wie die physiotherapeutische Nachbehandlung aussieht. Viel Spaß beim Ausklappen und Schmökern.

30 **Der Weg aus der Krise**
Das Leben von Tänzerin Stefanie Goes brach im Sommer 2014 zusammen: Durch massive Fuß- und Rückenschmerzen, Sensibilitätsstörungen und Taubheitsgefühle konnte sie nicht mehr tanzen. Hilfe fand sie bei den Therapeuten Carmen Graf und Christopher-Marc Gordon.

Die volle Bandbreite

Rekonstruktion des vorderen Kreuzbands **Pro Jahr ziehen sich weltweit mehr als zwei Millionen Menschen eine Verletzung am vorderen Kreuzband zu. Bei aktiven Sportlern ist die Ersatzplastik derzeit die Standardtherapie. Was post-OP in der Physiotherapie wichtig ist, zeigt der Nachbehandlungsplan. Im Innenteil der physiografik finden Sie die volle Bandbreite der Operationsmöglichkeiten.**

Nachbehandlungsplan VKB-Plastik

Nach der Rekonstruktion eines Kreuzbandes geht es in der Physiotherapie zunächst darum, Schwellungen und Schmerzen zu lindern und die Beweglichkeit zu erhalten. Ab Beginn der dritten postoperativen Woche stehen die Kräftigung der Beinmuskulatur im Vordergrund sowie die Bewegungserweiterung im Kniegelenk. Mittels Koordinationsübungen gilt es zudem Bewegungsabläufe zu normalisieren und das Gangbild zu optimieren. Leichtes körperliches Training sollten die Patienten frühestens nach acht bis zwölf Wochen wieder aufnehmen. Bei Sportlern entscheidet der Therapeut gemeinsam mit den Betreuern und Trainern, wann eine Rückkehr zum Wettkampfsport zu verantworten ist.

PHASE 1

1.–2. Woche post-OP

Ziele

Voraussetzungen für eine schmerzfreie Physiotherapie schaffen

- → Schmerzlinderung
- → Ödem- und Schwellungsreduktion
- → Erhalt oder Verbesserung der Beweglichkeit im Femoropatellargelenk
- → aktive Bewegung 0-0-90° am Ende der 2. Woche

Maßnahmen

mindestens 2–3 Mal pro Woche Physiotherapie, täglich wäre vor allem für Leistungssportler ideal

- → Kühlung und Manuelle Lymphdrainage
- → Thromboseprophylaxe
- → Anleitung zur Eigenmobilisation der Patella
- → Mobilisation an Unterarmgehstützen mit 20 kg Teilbelastung
- → passives und aktives Bewegen des Kniegelenks im schmerzfreien Bereich bis maximal 0-0-90°
- → Knieorthese auf 0-0-90°
- → Continuous-Passive-Motion-Schiene und/oder aktive Bewegungsschiene im schmerzfreien Bewegungsausmaß, maximal 0-0-90°, 3 x 20 Minuten täglich für 4–6 Wochen
- → Erarbeiten der Kokontraktion in verschiedenen Flexionsstellungen
- → isometrische Anspannungsübungen in der offenen Kette
- → PNF
- → femorotibiale Traktion Stufe I
- → TENS, insbesondere für den M. vastus medialis, um eine Atrophie zu verhindern

Achtung: Nach Entnahme der Semitendinosus- und/oder Gracilissehne keine Dehnung oder starke Aktivierung der ischiokruralen Muskulatur.

Ersatzspieler und ihre Einsatzmöglichkeiten

Sofortige OP innerhalb von 24–48 Stunden

→ bei knöchernen Ausrissen
→ bei versorgungspflichtigen Begleitverletzungen wie Meniskusrisse, die mit einer Naht refixiert werden können

OP nach 4–6 Wochen

In der Regel wird die Kreuzbandrekonstruktion vorgenommen, wenn die Entzündungsphase abgeklungen ist. In der Zwischenzeit erhält der Patient Physiotherapie. Hierbei geht es darum, die Schwellung zu reduzieren und die funktionelle Beweglichkeit wiederherzustellen.

Coper, Adapter oder Non-Coper?

Ein Kreuzbandriss kann konservativ oder operativ therapiert werden. Die behandelnden Ärzte besprechen gemeinsam mit dem Patienten, ob eine operative Kreuzbandrekonstruktion notwendig und sinnvoll ist. Dabei spielt es eine Rolle, ob der Patient mit konservativer Therapie zu seiner ursprünglichen Aktivität zurückkehren kann (Coper), ob er sein Aktivitätsniveau reduzieren und somit auf eine OP verzichten kann (Adapter) oder ob er sein Aktivitätslevel mit dem insuffizienten Kreuzband nicht mehr erreicht und somit eine OP ratsam ist (Non-Coper).

➡ Weitere Informationen zu diesem Thema lesen Sie in den Artikeln „Vordere Kreuzbandrupturen: Wer sich operieren lassen sollte“ aus der Zeitschrift Sportphysio und „Höchstleistung ohne Kreuzband“ aus physiopraxis. Beide Artikel stellen wir Ihnen unter **www.thieme-connect.de/products/physiopraxis** > „Ausgabe 7-8/16“ zur Verfügung.

Transplantate

Für welches Transplantat sich der Operateur entscheidet, hängt von seiner Ausbildung und seiner Erfahrung mit der jeweiligen Operation ab. Am häufigsten kommt in Deutschland das Hamstringsehnen-Transplantat zum Einsatz.

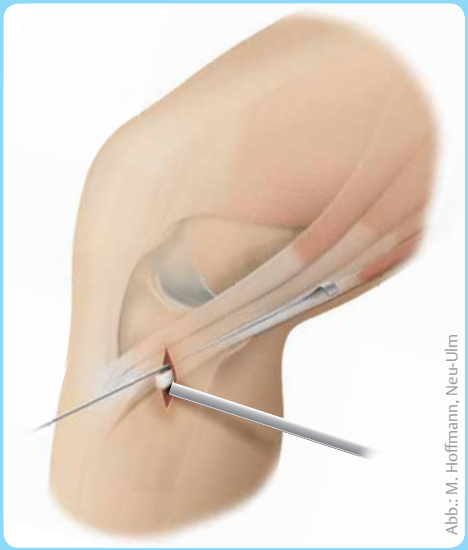
Abb.: M. Hoffmann, Neu-Ulm

Abb.: M. Hoffmann, Neu-Ulm

Abb.: M. Hoffmann, Neu-Ulm

Hamstringsehnen-Transplantat

Bei diesem Transplantat verwendet man die Sehne des M. semitendinosus. Sie lässt sich in Abhängigkeit ihrer Länge als Doppel-, Dreifach- oder Vierfach-Transplantat nutzen. Ist die Sehne dennoch zu dünn, wird zusätzlich die Gracilissehne entnommen. Der M. semimembranosus ist nicht geeignet, da er im Insertionsgebiet flächig strukturiert ist.

Der Chirurg setzt einen etwa 2–3 cm langen Schnitt medial der Tuberositas tibiae am Pes anserinus. Dann durchtrennt er das Subkutangewebe, sodass er in der Tiefe die Hamstringsehnen und ihre Ansätze an der Tibia tasten kann. Anschließend legt er die Sehne des M. semitendinosus frei, löst sie mit einem Ringstripper aus der Umgebung heraus und entnimmt das Transplantat.

→ Struktureigenschaften vergleichbar mit natürlichem VKB
→ im Vergleich zum Patellarsehnen-Transplantat geringere Beschwerden an der Entnahmestelle

Die Einheilung ist im Vergleich zu einem Transplantat mit Knochenblock langsamer: Bei diesem kann man nach circa sechs Wochen mit festen Verhältnissen rechnen, beim Hamstringsehnen-Transplantat nach etwa zwölf Wochen.

Patellarsehnen-Transplantat

Das mittlere Patellarsehnendrittel wird schon seit den 1980er Jahren als Ersatz für das vordere Kreuzband verwendet. Die beiden knöchernen Enden des Transplantates gewährleisten eine rasche Einheilung.

Der Operateur setzt über dem Lig. patellae eine Längsinzision, die vom unteren Patellapol bis zur Tuberositas tibiae reicht. Anschließend präpariert er das mittlere Drittel der Patellarsehne auf eine Breite von circa 7–8 mm. Mit einer oszillierenden Säge und einem Meißelsystem löst er die anhängenden Knochenblöcke an der Patella und an der Tuberositas tibiae heraus und entnimmt das Transplantat.

→ Struktureigenschaften vergleichbar mit natürlichem VKB
→ im Vergleich zum Hamstringsehnen-Transplantat schnelle Einheilung, da Entnahme mit Knochenblöcken möglich ist

Im Vergleich zum Hamstringsehnen-Transplantat ist die Entnahmemorbidität hoch: Viele Patienten klagen postoperativ über einen vorderen Knieschmerz, vor allem beim Knien.

Quadrizepssehnen-Transplantat

Ein Quadrizepssehnen-Transplantat kommt in der Regel nur zum Einsatz, wenn ein vorhandenes Transplantat gerissen ist (Revisionsoperation).

Der Chirurg setzt über der Quadrizepssehne ausgehend vom oberen Patellapol eine Längsinzision nach kranial auf eine Länge von rund 5 cm. Anschließend durchtrennt er das Subkutangewebe und legt die Quadrizepssehne frei. Er präpariert aus dem mittleren Drittel einen 7–8 mm breiten Sehnenstreifen und entnimmt ihn zusammen mit einem anhängenden Knochenblock aus dem oberen Patellapol.

→ im Vergleich zum Patellarsehnen-Transplantat geringe Entnahmemorbidität
→ im Vergleich zum Hamstringsehnen-Transplantat schnellere Einheilung, da Entnahme mit einem Knochenblock möglich ist

Durch die Entnahme am M. quadriceps femoris kann die Streckfähigkeit im Kniegelenk beeinträchtigt sein.

Fixationen

Das Transplantat fixiert der Operateur femoral und tibial mittels verschiedener Implantate, die im Kniegelenk verbleiben. Hierdurch wird das Transplantat unter Spannung gehalten und kann knöchern einwachsen. Eine implantatfreie Verankerung ist nur mit einem Knochenblock möglich. Beim Patellarsehnen-Transplantat ist dies beidseitig möglich, also femoral und tibial, beim Quadrizepssehnen-Transplantat wird der Knochenblock in der Regel femoral verankert. Allerdings hängt es von der Knochenqualität und der Größe des Knochenblocks ab, ob der Operateur das Transplantat zusätzlich mit einer Interferenzsch raube verankern muss. Eine Fixation mittels Crosspin ist bei einem Transplantat mit einem Knochenblock nicht möglich, die extrakortikale Fixation mittels Button ist sowohl bei Tranplantaten mit und ohne Knochenblock möglich.

Welche Vor- und Nachteile die jeweiligen Fixationsmöglichkeiten haben, wird seit Jahren kontrovers diskutiert. Feststeht, dass sich sämtliche Verankerungen seit Jahren bewährt haben.

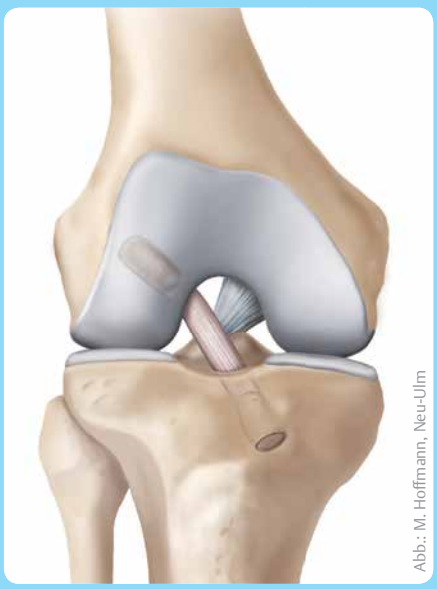
Abb.: M. Hoffmann, Neu-Ulm

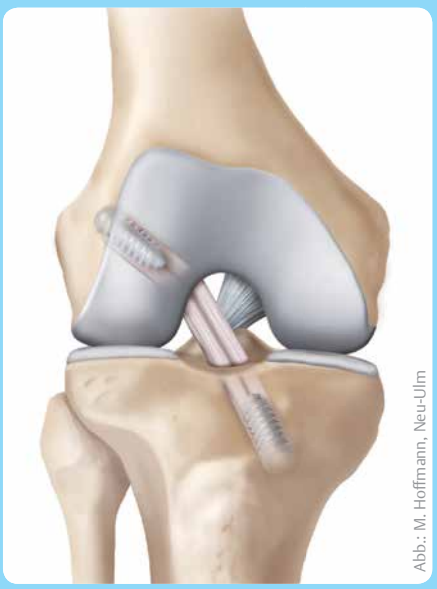
Abb.: M. Hoffmann, Neu-Ulm

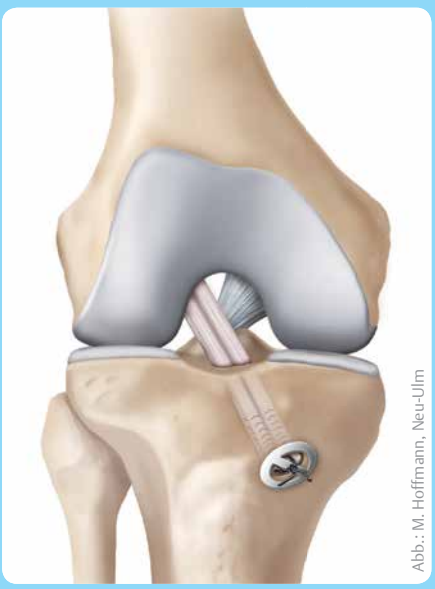
Abb.: M. Hoffmann, Neu-Ulm

Implantatfreie Fixation (Press-fit-Verankerung)

- Diese Verankerungsart ist – je nach Transplantat – femoral und tibial möglich.
- Der Operateur fixiert das Transplantat entweder über den anhängenden Knochenblock, indem er diesen im Bohrkanal verkippt und somit verkantet, oder mittels eines eingebolzten Knochenzylinders. In diesem Fall dienen die Knochenteile, die aus den Implantationskanälen stammen, als Dübel.

Interferenzschraube

- Diese Fixation kann ebenfalls femoral und tibial zum Einsatz kommen. Tibial wird am häufigsten mittels Interferenzschraube verankert.
- Über einen Führungsdraht dreht der Operateur die Interferenzschraube parallel zum Transplantat in den knöchernen Kanal ein.

Suture Washer

- Diese Verankerungsmöglichkeit ist nur tibial möglich und kommt hauptsächlich bei Kindern zum Einsatz, da bei dieser Fixation das Risiko für eine Störung der noch offenen Wachstumsfuge minimiert ist.
- Der Operateur versieht die Sehnenenden mit Fäden, die er über den Suture Washer miteinander verknotet. Dieser verhindert somit, dass das Transplantat zurückrutscht.
  Es gibt auch Washer mit kleinen Dornen (Spiked Washer), welche das Transplantat noch besser fixieren sollen. Suture und Spiked Washer können in Kombination mit einer Interferenzschraube eingesetzt werden.

Dr. Jürgen Specht ist Orthopäde und Unfallchirurg. Er arbeitet im Orthopaedicum Frankfurt, ist Schulter-, Hüft- und Kniegelenkspezialist und zudem anerkannter Ausbilder in der Arthroskopischen Chirurgie und in der Schulter-, Hüft- und Knieendoprothetik.

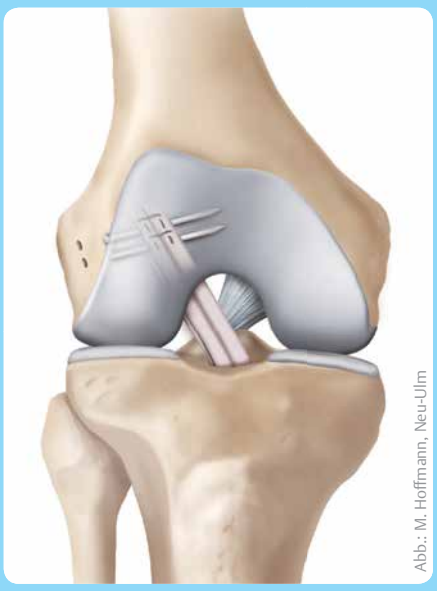

Abb.: M. Hoffmann, Neu-Ulm

Crosspin

Diese Fixation ist ausschließlich femoral möglich.

Der Operateur bringt einen oder zwei Pins von lateral am Femur an. Die Pins verlaufen quer durch das Transplantat und fixieren es so im Bohrkanal.

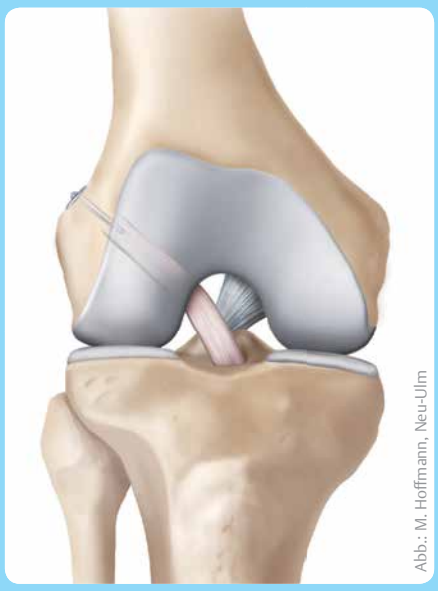

Abb.: M. Hoffmann, Neu-Ulm

Extrakortikale Fixation mittels Button

Auch diese Verankerungsmöglichkeit kann nur femoral zum Einsatz kommen.

Der Operateur verbindet das Transplantat über ein Fadenschlaufensystem mit einer kleinen Metallplatte (Button). Diese kommt außen am Knochen zu liegen (extrakortikale Fixation) und verhindert somit, dass das Transplantat in den Bohrkanal zurückgleitet.

LEGENDE

- Allgemeines
- Operativer Zugang und Entnahme
- Vorteile
- Nachteile
- Fixationsort
- Operative Fixation

Icons: E. Ergin/fotolia.com

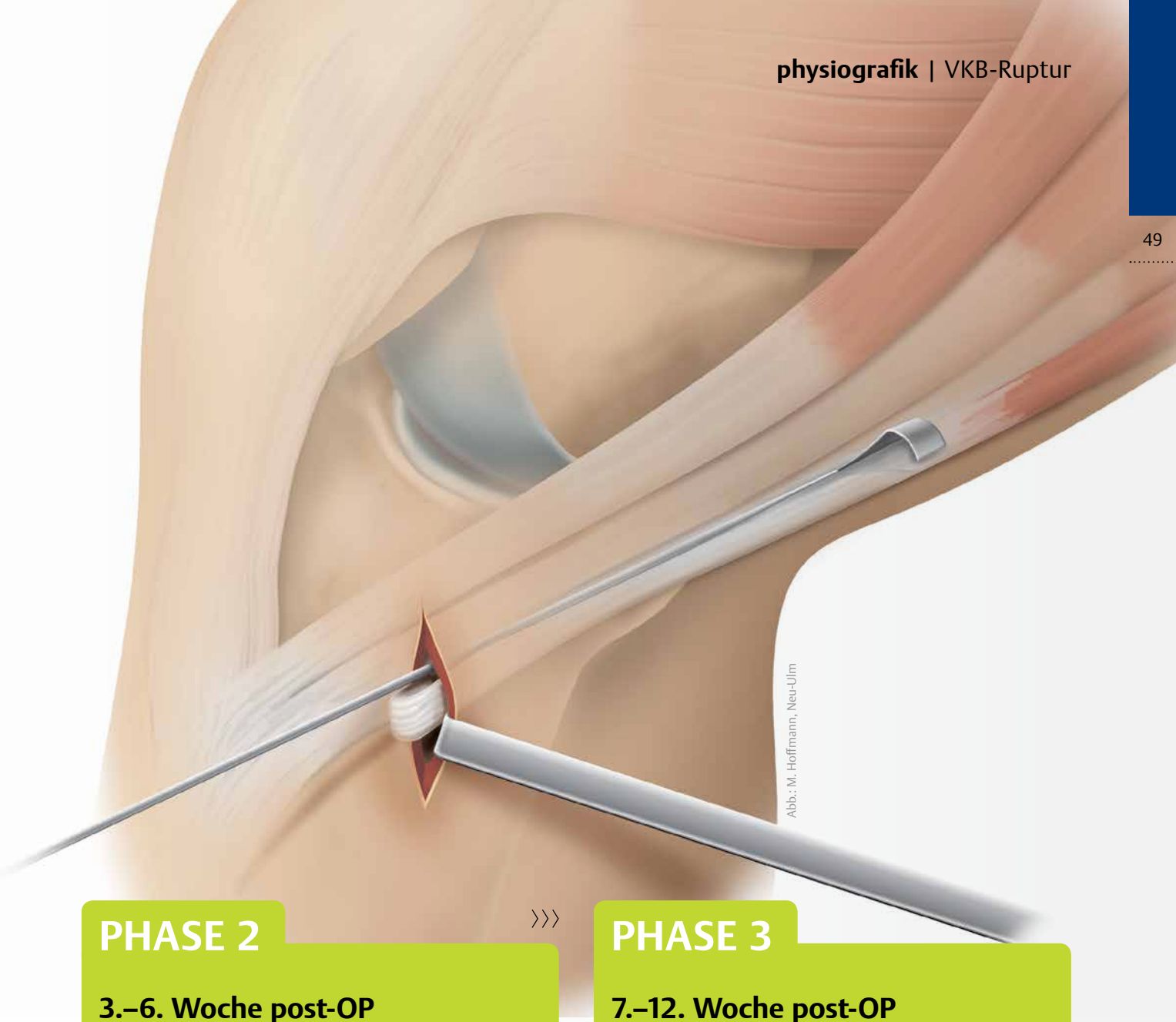

Abb.: M. Hoffmann, Neu-Ulm

PHASE 2

3.–6. Woche post-OP

Ziele

Vollbelastung und Steigerung der Beweglichkeit und Kraft

- → Belastungssteigerung bis Vollbelastung unter Berücksichtigung der Schwellung
- → Wiederherstellung der koordinativen Fähigkeiten
- → Stabilisation der physiologischen Becken-Bein-Achse
- → aktive Bewegung 0-0-120° am Ende der 6. Woche

Maßnahmen

2–3 Mal pro Woche Physiotherapie

- → siehe Phase 1
- → Intensivierung des propriozeptiven Trainings, zum Beispiel Posturomed, Minitrampolin oder Balancepad
- → vorsichtiger Beginn der Medizinischen Trainingstherapie (Übungen in der geschlossenen Kette)
- → Fahrradergometer und andere Ausdauergeräte
- → Dehnung aller Muskeln, außer der ischiokruralen Muskulatur
- → Training mit proximalen Widerständen
- → Aquatraining

BITTE AUFBLÄTTERN

PHASE 3

7.–12. Woche post-OP

Ziele

Erreichen der vollen Beweglichkeit und Kraft

- → Normalisierung der Alltagsaktivitäten

Maßnahmen

2–3 Mal pro Woche Physiotherapie

- → siehe Phase 1 und 2
- → Beginn des Trainings in der offenen Kette
- → sportartspezifisches Training
- → Koordinationstraining
- → Lauftraining auf ebenem Untergrund

Wir suchen Leser, die app to date sein wollen.

JETZT
auch für
ANDROID



Wir wollen mehr für unsere Berufsgruppe. Mehr Wissen. Mehr Austausch. Mehr Erfolg. All das bietet Ihnen unser Fachmagazin, die kostenlose Zeitschriften-App für Abonnenten, die Online-Themenwelt, der Newsletter und die Facebook Seite. Mehr dazu unter:

www.thieme.de/physiopraxis

Thieme