

Persönliche PDF-Datei für Jürgen Specht

Mit den besten Grüßen vom Georg Thieme Verlag

www.thieme.de

Anspruchsvoller Eingriff

Sportverl Sportschad 2018; 32: 20–
24

Nur für den persönlichen Gebrauch bestimmt.
Keine kommerzielle Nutzung, keine Einstellung
in Repositorien.

Verlag und Copyright:
© 2018 by
Georg Thieme Verlag KG
Rüdigerstraße 14
70469 Stuttgart
ISSN 0932-0555

Nachdruck nur
mit Genehmigung
des Verlags

 **Thieme**

Anspruchsvoller Eingriff

Hüftarthroskopie

Für eine Endoprothese ist es noch zu früh, dennoch macht das Hüftgelenk mächtig Probleme? In diesem Fall kann eine arthroskopische Behandlung helfen. Dr. Jürgen Specht erläutert das OP-Verfahren und gibt im Innenteil der Grafik Einblicke, welche Pathologien sich gut minimalinvasiv behandeln lassen und wie die optimale postoperative Physiotherapie aussieht.

Bei der Diagnostik von Erkrankungen und Verletzungen am Hüftgelenk spielt die Arthroskopie schon lange eine wichtige Rolle. Da sich die Techniken und Instrumente ständig verbessert haben, dient die Hüftarthroskopie mittlerweile aber auch dazu, Erkrankungen zu behandeln. Verglichen mit Eingriffen am Knie- und Schultergelenk sind arthroskopische Operationen am Hüftgelenk technisch sehr anspruchsvoll. Daher bieten bisher nur wenige spezialisierte Zentren die Hüftarthroskopie an.

Konservative Maßnahmen wie Analgetika und Physiotherapie reichen oft nicht aus, um Schmerzen im Hüftgelenk zu lindern und Bewegungseinschränkungen zu bessern. Gleichzeitig ist der Zustand noch nicht so gravierend, dass eine Endoprothese gerechtfertigt wäre. In diesen Fällen kann eine Hüftarthroskopie helfen. Die häufigste Indikation hierfür ist das femoroacetabuläre Impingement (FAI).

Einer Hüftarthroskopie geht immer eine umfassende Diagnostik voraus: Das Röntgenbild zeigt die knöchernen Veränderungen, welche die Beschwerden des Patienten erklären. Zusätzliche Informationen zum Zustand des Knorpels, des Labrums und der umgebenden Weichteile liefert das MRT.

Das Hüftgelenk liegt sehr tief im Körper und ist schwer zu erreichen. Der Patient wird daher bei der Operation auf einem Extensionstisch gelagert (► **Abb. 3**). Der Zug am Bein sorgt dafür, dass der Hüftkopf aus der Pfanne herausbewegt wird. Erst dann kann der Chirurg das zentrale Kompartiment – den Raum zwischen Pfanne

und Hüftkopf – einsehen (► **Abb. 1**). Arthroskopien in diesem Bereich sind bei Knorpelschäden im Acetabulum oder am Hüftkopf indiziert sowie bei Verletzungen des Labrums. Das Labrum acetabulare bildet die Grenze zum peripheren Kompartiment (► **Abb. 2**). Hier sind in der Regel jene Veränderungen zu finden, die ein FAI auslösen. Der Zugang richtet sich immer nach der Art und der Lokalisation der pathologischen Veränderungen. In der Regel beginnt der Operateur die Arthroskopie zentral unter Traktion und setzt den Eingriff dann ohne Zug peripher fort. So minimiert er die Traktionszeit am Bein und senkt das Risiko für eine mögliche Nervenschädigung. Durch einen kleinen Hautschnitt dringt der Chirurg zunächst mit einer Hohlnadel, anschließend mithilfe eines Trokars zum Gelenk vor (► **Abb. 4**). Danach führt er ein Arthroskop ein. Dies ist ein spezielles Endoskop, das für Gelenkoperationen entwickelt wurde und das Kamerabild auf einen Monitor überträgt.

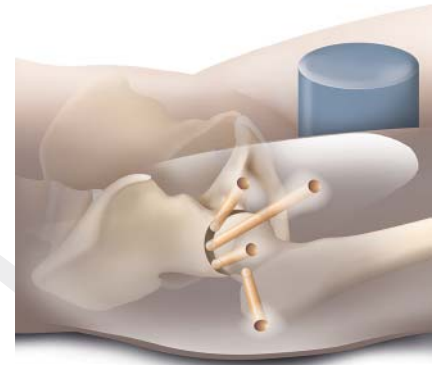
Über weitere kleine Hautschnitte legt der Operateur in gleicher Technik zusätzliche Zugänge – auch Portale genannt – an. Über diese bringt er die benötigten Instrumente in den Gelenkraum ein. Anhängig von der Diagnose und der notwendigen Therapie kommen Zangen, Fräsen und Stanzen zum Einsatz (► **Abb. 4**).

Indikationen

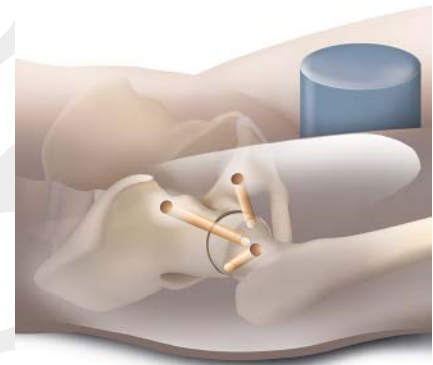
Femoroacetabuläres Impingement

Definition

Beim femoroacetabulären Impingement (FAI) besteht ein mechanischer Konflikt zwischen Hüftpfanne und dem Oberschenkelhals (engl. Impingement = Zusammenstoß). Man unterscheidet zwei Formen: Beim Cam- oder Nockenwellen-Impingement liegt eine knöcherne Vorwölbung am oberen Ende des Femur vor, wodurch dieser am Pfannenrand anschlägt. Beim Pincer- oder Kneifzangen-Impingement wird der Hüftkopf vom Acetabulum zu stark überdacht. Häufig liegt eine Mischform vor. Bei allen Typen kommt es durch das Anschlagen am Pfannenrand mit der Zeit zu Knorpelschäden, die bis hin zu einer Coxarthrose führen können.



► **Abb. 1** Für das zentrale Kompartiment wählt der Operateur einen von vier Zugangswegen aus, um die Instrumente einzuführen. Quelle.: M. Hoffmann, Neu-Ulm/Thieme Verlagsgruppe.



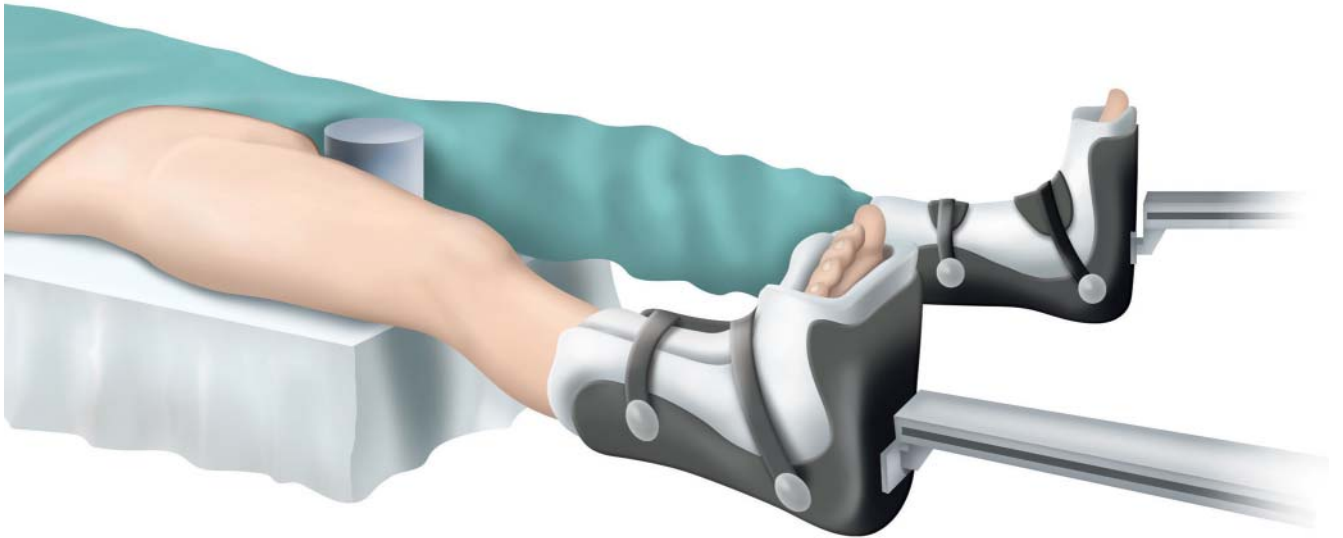
► **Abb. 2** Für eine Arthroskopie im peripheren Kompartiment hat er drei Portale zur Auswahl. Quelle.: M. Hoffmann, Neu-Ulm/Thieme Verlagsgruppe.

Beschwerden

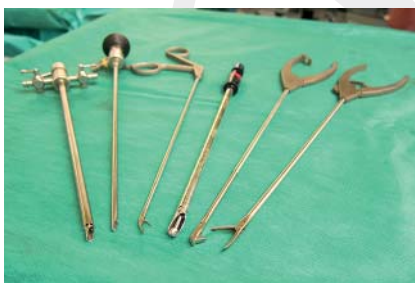Unter den Folgen eines FAI leiden meist junge, sportlich aktive Menschen. Sie haben vor allem Schmerzen bei Flexion und Innenrotation des Hüftgelenks (positiver Impingement-Test) und lokalisieren die Beschwerden in der Leiste, oft erst nach körperlicher Belastung.

OP

Bei der Cam-Deformität trägt der Chirurg die knöcherne Vorwölbung mit einer Kugelfräse ab und stellt so die normale physiologische Form am Übergang vom Hüftkopf zum Schenkelhals wieder her (Schenkelhalsrekonturierung, ► **Abb. 5**). Bei einem Pincer-Impingement löst er das



► **Abb. 3** Während der OP liegt der Patient auf einem Extensionstisch. Mit diesem kann der Chirurg den Hüftkopf aus der Pfanne ziehen, was ihm freie Sicht auf die Strukturen des Hüftgelenks ermöglicht.



► **Abb. 4** Bei einer Arthroskopie am Hüftgelenk kommen verschiedene Instrumente zum Einsatz (von links): Optiktrokar, Optik (Arthroskop), Fadenzange, Kugelfräse, Stanze und Fasszange.

Beschwerden

Bei einem beginnenden Knorpelschaden im Hüftgelenk sind die Beschwerden häufig unspezifisch. Die Schmerzen lassen sich in der Regel in der Leistenregion lokalisieren und bei der klinischen Untersuchung oft endgradig in jeder Bewegungsrichtung provozieren.

OP

Bei leichten und oberflächlichen Schäden genügt in der Regel eine arthroskopische Knorpelglättung (Abrasion) mit einer rotierenden Klinge (Shaver). Liegt ein tiefer Schaden mit freiliegendem Knochen vor, nimmt der Chirurg eine Mikrofrakturierung vor (► **Abb. 7**) und legt gegebenenfalls zusätzlich eine Kollagenmembran in den Knorpeldefekt ein, wodurch Regeneratknorpel gebildet wird.

Labrumriss

Definition

Die Pfannenrandlippe ist fest mit dem knöchernen Acetabulumrand verwachsen. Sie vergrößert die acetabuläre Gelenkfläche und stabilisiert den Hüftkopf. Ein Riss des Labrum acetabuli kann traumatisch durch schnelle Flexions- und Rotationsbewegungen im Hüftgelenk (zum Beispiel beim Kickboxen oder Tanzen) entstehen, degenerativ bedingt sein oder im Rahmen eines FAI auftreten.

Beschwerden

Die Beschwerden sind in der Regel unspezifisch und treten bei unterschiedlichen Belastungen und Bewegungen im Hüftgelenk auf. Typisch ist der Leistenschmerz.

OP

Bei einer degenerativen Auffaserung entfernt der Operateur gegebenenfalls geschädigtes Gewebe (Debridement) und glättet das Labrum acetabuli. Bei einem größeren Riss muss er das Labrum wieder am Pfannenrand festnähen (Labrumrefixation, ► **Abb. 8**). Hierbei legt er in arthroskopischer Technik Fäden um das Labrum, die er anschließend mit kleinen Knochenankern am Acetabulumrand fixiert (► **Abb. 9**). Die Einheilung des Labrums am Knochen dauert etwa sechs Wochen.

Synovitis

Definition:

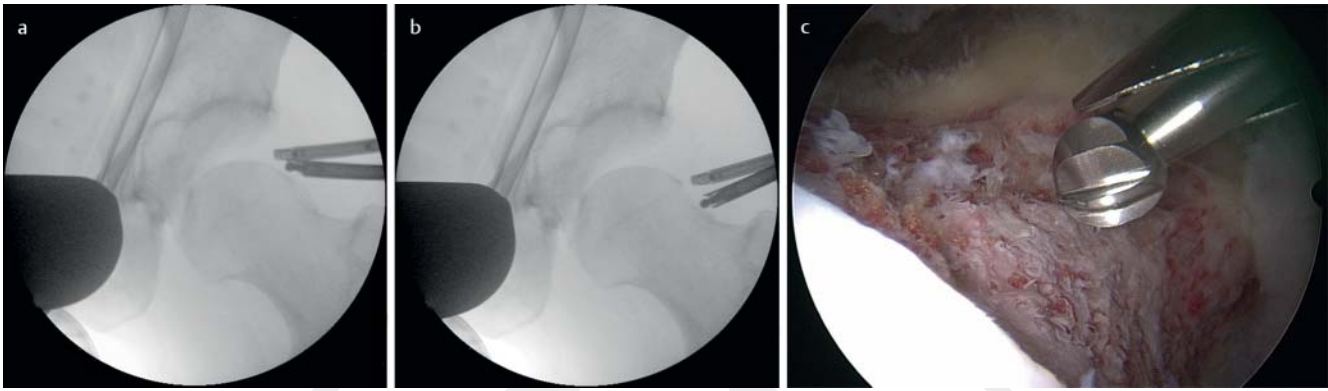
Zu einer Entzündung der Membrana synovialis können unterschiedliche Ursachen führen, zum Beispiel ein FAI, ein Labrumriss oder ein Knorpelschaden. Eine seltene, aber überaus aggressive Form ist die pigmentierte villonoduläre Synovitis (PVNS). Die Erkrankung wird auch als tenosynovialer Riesenzelltumor bezeichnet und kann unbehandelt das betroffene Gelenk massiv

Labrum acetabuli teilweise ab und bearbeitet den vorderen und seitlichen Pfannenrand mit einer Fräse, sodass der Hüftkopf wieder frei in der Pfanne gleiten kann (► **Abb. 6**). Anschließend fixiert er das Labrum acetabuli wieder am Pfannenrand.

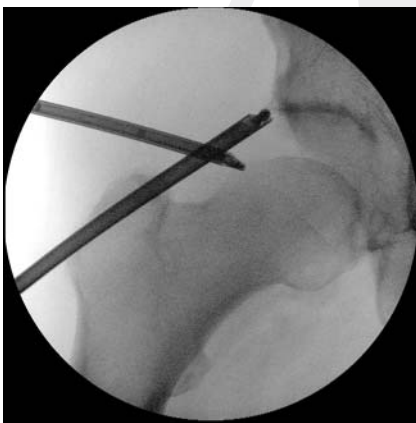beginnende Arthrose

Definition

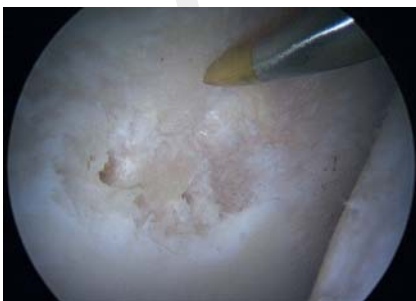Oft tritt ein Knorpelschaden in Kombination mit einem FAI auf. In seltenen Fällen ist er durch einen Unfall ausgelöst. Häufig lässt sich die Ursache einer chondralen Läsion jedoch nicht eindeutig bestimmen.



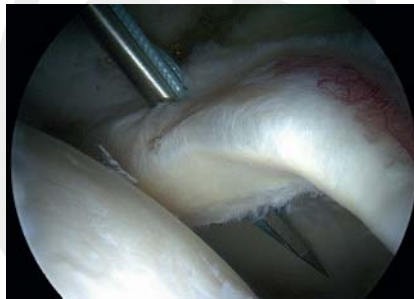► **Abb. 5 a-c** Unter arthroskopischer Kontrolle stellt der Chirurg bei einem FAI die seitliche Cam-Deformität dar und trägt sie mithilfe einer Kugelfräse (Schenkelhalsrekonturierung) ab.



► **Abb. 6** Unter Traktion trägt der Operateur mit einer Kugelfräse einen lateralen Pfannenosteophyten ab, der ein Pincer-Impingement verursacht hat. Die Resektion kontrolliert er mittels Arthroskop.



► **Abb. 7** Der Knorpelschaden am Acetabulum reicht bis auf den subchondralen Knochen. Der Chirurg perforiert mit einer Mikrofrakturierungssahle die knöchernen Oberfläche, um über den Einstrom von Stammzellen die Bildung von Regeneratknorpel zu ermöglichen.



► **Abb. 8** Im Arthroskop ist zu erkennen, dass das Labrum acetabuli vom Acetabulum abgerissen ist.

schädigen. Ursache ist eine Veränderung des genetischen Materials der Synovialzellen (Translokation).

Beschwerden

Die Beschwerden bei einer Synovitis sind sehr unspezifisch und in erster Linie auf die Primärpathologie wie ein FAI oder einen Labrumriss zurückzuführen.

OP

Neben der Behandlung der auslösenden Ursache (FAI, Labrumriss) entfernt der Chirurg die betroffene Membrana synovialis mit einem Shaver und verödet das übrige synoviale Gewebe gegebenenfalls zusätzlich mit einer Hochfrequenzsonde (► **Abb. 10**).

Freie Gelenkkörper

Definition

Im Rahmen einer Synovitis kann es zu abgesprengten Knorpelteilchen (Chondrome) kommen. Diagnostizieren lassen sie sich je

nach Größe bereits im Röntgenbild oder im MRT (► **Abb. 11**).

Beschwerden

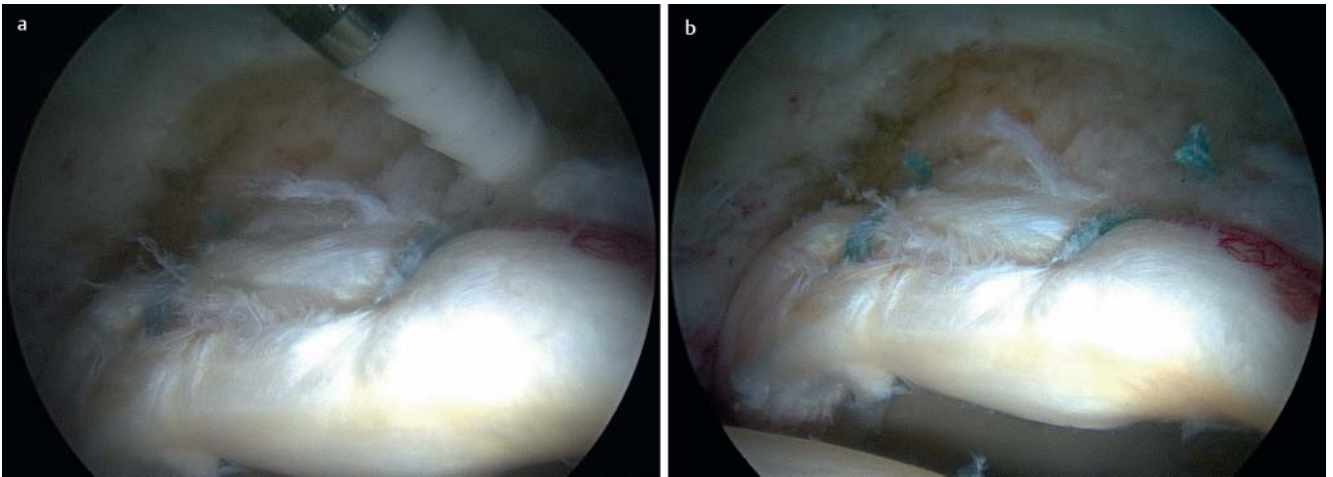
Die Chondrome können den Bewegungsablauf im Hüftgelenk stören und zu Schmerzen führen. Die Beschwerden sind jedoch sehr unspezifisch und treten bei verschiedenen Bewegungen auf.

OP

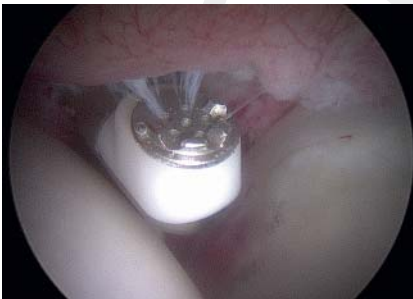Der Operateur entfernt die freien Gelenkkörper mit einer arthroskopischen Fasszange oder mit einem Shaver (► **Abb. 12**). Zusätzlich reseziert er die Membrana synovialis, um das Rezidivrisiko zu senken.

Physiotherapie

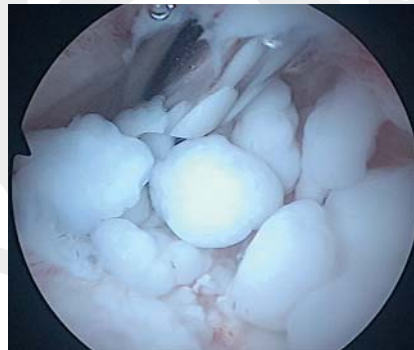In der physiotherapeutischen Behandlung nach einer Hüftarthroskopie geht es in erster Linie darum, die Schmerzen rasch zu reduzieren und die Funktion im operierten Gelenk zügig wiederherzustellen. Bisher fehlen allerdings Studien zur Rehabilitation nach hüftarthroskopischen Eingriffen. Daher orientieren sich die gängigen Nachbehandlungsempfehlungen an wenigen Publikationen zum Thema sowie an der Erfahrung und den Empfehlungen des Operateurs [1]. Das Nachbehandlungsprogramm sollte stets maßgeschneidert für die Patienten sein, die nachfolgende Einteilung in Phasen dient als grobe Orientierung.



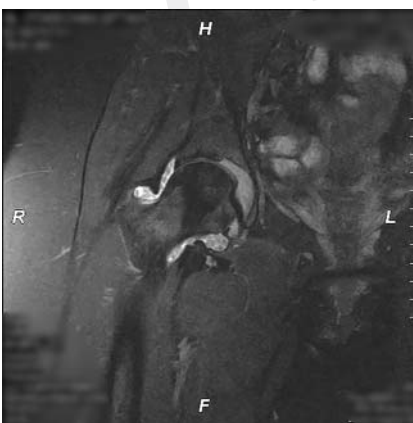
► **Abb. 9** Mittels Faden und Knochenanker fixiert der Operateur das abgerissene Labrum **a**, bis es wieder vollständig am Acetabulum verankert ist **b**.



► **Abb. 10** Rechts im Bild sind Teile der Pfanne zu sehen, links befindet sich der Hüftkopf. Die entzündlich veränderte und gerötete Membrana synovialis verödet der Chirurg mit einer Hochfrequenzsonde.



► **Abb. 12** Die multiplen freien Gelenkkörper (Chondromatose) entfernt der Chirurg mit einem Shaver.



► **Abb. 11** Das MRT zeigt oberund unterhalb des Schenkelhalses mehrere kleine rundliche freie Gelenkkörper. Diese imponieren als Kügelchen (im Bild hellgrau), die sich vom umgebenden Erguss (im Bild weiß) gut abheben.

Bewegungsrichtungen und Übungen bis zur Schmerzgrenze erlaubt.

- Ergometertraining (2 – 3 Mal pro Tag für 10 – 30 Minuten, in der 1. Woche post-OP ohne Widerstand, danach langsam zunehmende Widerstände angepasst an die Schmerzen und das individuelle Bewegungsausmaß)
- Nach Abschluss der Wundheilung ist zudem Wassergymnastik zu empfehlen.

Achtung: Beim Training der Hüftgelenk-abduktoren in Seitenlage kommt es zu hohen Kompressionskräften im Hüftgelenk, was zu Reizzuständen führen kann. Mit dieser Übung daher erst in der zweiten Phase beginnen.

PHASE 1

1.-3. Woche post-OP

(Entlassung zwischen dem 2. und 4. Tag post-OP; danach 2 – 3 Mal pro Woche ambulante Physiotherapie)

- Mobilisation am OP-Tag oder am 1. Tag post-OP
- abhängig vom Befund in den ersten 2 bis 3 Wochen post-OP Lymphdrainage und Kühlung
- 20 kg Teilbelastung an Unterarmgehstützen für 1 – 2 Wochen, anschließend zunehmende Belastungssteigerung
- sensomotorisches Training der Muskulatur an Hüfte, Becken und Rumpf
- Für die Mobilisation und Kräftigung, die bereits ab dem 1. Tag post-OP möglich ist, sind alle

PHASE 2

4.-7. Woche post-OP

- siehe Phase 1
- sensomotorisches Training unter Vollbelastung, vor allem der Hüftgelenkaußenrotatoren und -abduktoren
- statisches und reaktives Stabilisationstraining, zunächst im Zweibein-, später auch im Einbeinstand
- Beginn des Gerätetrainings in alle Bewegungsrichtungen im schmerzfreien Bereich

Achtung: Darauf achten, dass der Patient nicht zu schnell zu stark belastet. Spitzenbelastungen sind in dieser sensiblen Phase kontraindiziert.

Achtung: In dieser Phase kommt es häufig zu muskulären Verspannungen und Verhärtungen in der Leistengegend, weswegen begleitend manuelle Techniken sinnvoll sind.

PHASE 3

ab der 8. Woche post-OP

- siehe Phasen 1 und 2
- Intensivierung des sensomotorischen Trainings
- zusätzlich dynamisches Stabilisationstraining, zum Beispiel Schlingentraining
- Intensivierung des Kraft- und Gerätetrainings in alle Bewegungsrichtungen im schmerzfreien Bereich. Leichtes Joggen ist bei Schmerzfreiheit erlaubt.

PHASE 4

ab 12. Woche post-OP

- siehe Phasen 1 – 3
- Joggen auf dem Laufband und im Freien
- alle Übungen in Bezug auf Koordination, Kraft und Ausdauer intensivieren
- sportartspezifisches Training angepasst ans präoperative Leistungsniveau

Achtung: Erst bei optimaler neuromuskulärer Kontrolle und nach sportartspezifischen Tests kann der Patient seinen Sport uneingeschränkt ausüben. Eine uneingeschränkte Funktion ist nach einer Hüftarthroskopie erfahrungsgemäß nach 6 bis 9 Monaten erreicht.

Autorinnen/Autoren



Dr. Jürgen Specht

ist Facharzt für Orthopädie und Unfallchirurgie im Orthopaedum Frankfurt. Er ist Schulter-, Hüft- und Kniegelenkspezialist sowie Ausbilder und Instruktor der Deutschen Gesellschaft für

Arthroskopie und Gelenkchirurgie. Die Hüftarthroskopie ist einer seiner operativen Schwerpunkte, die er in Kooperation mit den Frankfurter Rotkreuzkliniken anbietet. Aufgrund der langjährigen Erfahrung ist das Orthopaedum Frankfurt anerkanntes Hospitationszentrum für die Hüftarthroskopie.

Erstveröffentlichung

Dieser Beitrag wurde erstveröffentlicht in: *physiopraxis* 2017; 15(07/08): 42 – 47
DOI: 10.1055/s-0043 – 108 057

Literatur

- [1] Bizzini M. Postoperative Rehabilitation. In: Dienst M, Hrsg Lehrbuch und Atlas Hüftarthroskopie: Diagnostik - Technik – Indikationen. München: Urban & Fischer; 2010